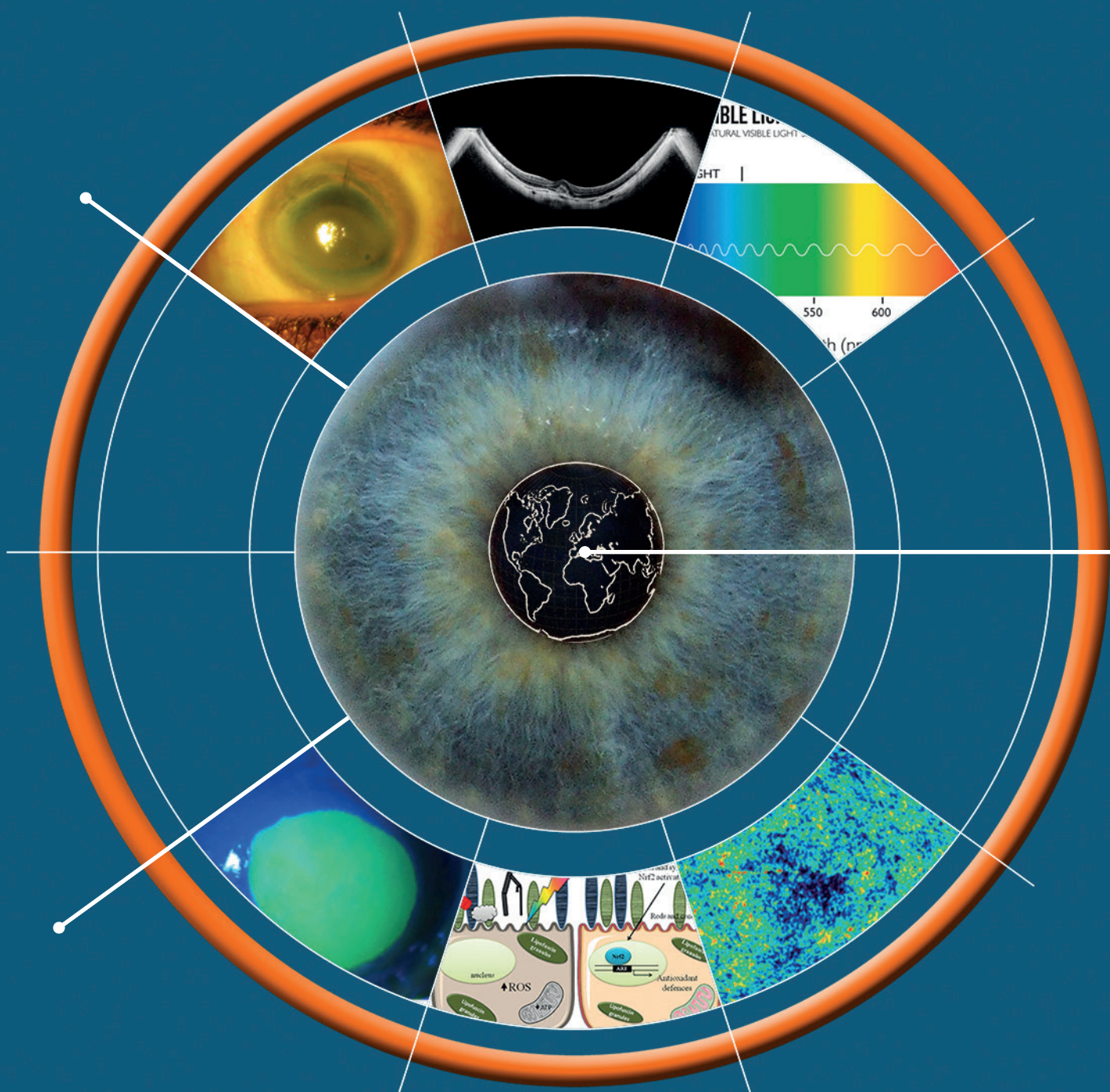

oftalmologia

Anno X - 2019

domani

I Quadrimestre
Gennaio-Aprile 2019



s o m m a r i o

COSA LEGGERETE P. 3

Antonio Rapisarda

LE INTERVISTE DI OFTALMOLOGIA DOMANI P. 5

Intervista al Prof. Teresio Avitabile

Amedeo Lucente

GLAUCOMA E NEUROPROTEZIONE P. 8

PARTE II: Molecole con effetto neuroprotettivo in sperimentazione e/o sviluppo pre-clinico e clinico

Antonio Rapisarda, Alfonso Spinello

CASE REPORT P. 14

Valutazione dell'efficacia del fattore di crescita nervoso umano ricombinante (rhNGF) su un caso di cheratite neurotrofica in paziente affetto da nevralgia trigeminale

Antonio Laborante, Martina Colasante, Mariateresa Laborante, Antonia Delli Calici, Lucianna Laborante

DANNI RETINICI DA ESPOSIZIONE P. 20

La luce e gli effetti dannosi sulla retina

Amedeo Lucente

CASE REPORT P. 32

Cheratopatia a bandelletta in olio di silicone

Daniela Lombardo, Giuseppe Napolitano, Clara Marino

MIOPIA P. 38

La miopia patologica e le sue complicanze

Francesca Frongia, Enrico Peiretti

oftalmologia**domani**

Anno X - I Quadrimestre

Gennaio-Aprile 2019

Direttore

Scientifico:

Antonio Rapisarda

Fondatori:

Costantino Bianchi

Antonio Rapisarda

Comitato

Editoriale:

Romeo Altafini

Michele Figus

Daniela Lombardo

Amedeo Lucente

Tommaso Salgarello

Redazione

Scientifica:

Paolo Angeletti

Aldo Caporossi

Odile Correnti

Stefano Fichera

Emilia Gallo

oftalmologiadomani@jaka.it

**Progetto grafico
e impaginazione:**

Jaka
CONGRESSI

Jaka Congressi

Via della Balduina, 88

00136 Roma

www.jaka.it

Art

Simona Pelosi

s.pelosi@jaka.it

Cosa leggerete in questa edizione



Antonio Rapisarda

Non senza un filo d'emozione scrivo questo editoriale d'apertura del nuovo numero della nostra Rivista, che il caro compianto Costantino riteneva il miglior viatico per una buona ed efficace lettura dei lavori proposti. Il contenuto della prima edizione 2019 di Oftalmologia Domani è ricco di molti spunti di riflessione.

Apri il numero, l'intervista di Teresio Avitabile, che ci porta per mano nel percorso di una carriera più che brillante.

Con eloquio diretto e sempre forbito Teresio traccia, per sommi capi, la sua vita professionale, rispondendo alle articolate domande dell'intervistatore, con accenti e note di una storia personale umanamente toccante. L'intento di offrire uno spaccato di vita professionale e insieme personale dell'intervistato, che Amedeo si era prefissato, è stato a mio parere ampiamente raggiunto. La lettura sarà sicuramente foriera di riflessioni per chi è avanti negli anni, di monito e sprone per i più giovani nel far bene e meglio. Grazie Teresio, la tua disponibilità è stata da tutta la Redazione molto apprezzata.

Il Case Report di Antonio Laborante e collaboratori affronta, dopo un'ampia disamina sulla cheratopatia neurotrofica, un caso di una paziente giovane con dolore trigeminale. La descrizione ci introduce nel mare magno del dolore oculare, tanto spesso riferito, e altrettanto spesso sottovalutato, specialmente nelle sue iniziali manifestazioni. La gestione della cheratite neurotrofica rappresenta un vero dilemma e l'articolo del dottor Laborante apre tutti gli scenari delle possibilità terapeutiche, efficaci per tale temibile alterazione corneale.

Il rhNGF (Cenegermin) sicuramente ha dato una svolta decisiva nel trattamento di molte patologie corneali complesse.

La lettura di quest'articolo, ben documentato, ci offrirà il punto su questa nuova possibilità terapeutica, ancora non pienamente conosciuta.

Un grazie di grande affetto Antonio; aspettiamo altri importanti contributi come questo.

Amedeo ci introduce nel mondo della luce e degli effetti dannosi sulla retina. Come al solito il suo articolo è un testo di studio, e va letto con l'attenzione che merita.

E' un lavoro di ricerca della letteratura più significativa sull'argomento, scritto in modo da offrire sempre una lettura agevole, anche su argomenti un po' ostici, come sono i rapporti tra fisica e Oftalmologia.

Dopo una disamina delle radiazioni elettromagnetiche, Amedeo ci inoltra nelle alterazioni biochimiche e strutturali che le varie lunghezze d'onda possono causare sulle cellule retiniche, non senza accennare ai rapporti tra luce, AMD e le nuove fonti, LED e OLED. Il testo, corroborato da continui riferimenti bibliografici, testimonia il lavoro e la passione che Amedeo mette nei suoi articoli, sempre molto apprezzati.

I Case Report sono a torto ritenuti di secondo piano nella letteratura scientifica.

Certamente non fanno scienza, ma sono spesso molto efficaci nell'indirizzare la nostra pratica clinica verso percorsi d'efficacia, dileguando tanti dubbi e incertezze.

E' così per la cheratopatia a bandelletta descritta da Daniela Lombardo e collaboratori.

Il caso, pur se non raro, diventa via via, nella disamina

di Daniela, più interessante, anche per le sfortunate coincidenze cliniche subite dalla paziente, oggetto della trattazione.

La descrizione ci conduce per mano verso i possibili scenari clinici e terapeutici di questa complicanza corneale, senza farci mai smarrire in percorsi meramente intellettuali o falsamente forbiti. Anche da Daniela ci aspettiamo altre collaborazioni a favore della nostra Rivista.

Il giovane chirurgo retinologo Enrico Peiretti, già testato nel campo dell'Oftalmologia Sarda e con apprezzamenti sulla terraferma, ci offre una rapida ma completa disamina delle complicanze della miopia patologica. La lettura dell'articolo ci porterà per strade spesso conosciute, illuminate però da una luce nuova, dai riflettori degli strumenti Hi-tech.

La coorte dei pazienti nello studio è di tutto rispetto, la metodologia seguita di grande rigore scientifico, i risultati finali sempre confortati da indagini adeguate sempre mirate.

La lettura renderà noi tutti un po' più attenti verso questi pazienti, spesso ritenuti "non trattabili". Un grazie e auguri di maggiori successi al caro Enrico.

La seconda parte sulla neuroprotezione nel glaucoma


che il mio aiuto Spinello porta all'attenzione, pone l'accento sull'etiologia multifattoriale del glaucoma, e s' inoltra sulla terapia non solo antiipertensiva di questa patologia. Si passano in rassegna gli antagonisti del glutammato, i calcio antagonisti, i fattori neurotrofici, gli antiossidanti, gli immuno-modulatori, le cellule staminali e la terapia genica, in una rapida e accattivante carrellata.

Il glaucoma, alfa e omega dell'attenzione scientifica di molti oftalmologi, resta nel cuore e nei pensieri degli "amici del glaucoma", con cui condivido esperienze e continui scambi culturali.

Trovare nuove strade farmacologiche e chirurgiche per ridurre gli effetti negativi di quest'affezione, sempre temibili, resta un obiettivo condiviso, un auspicio largamente sentito.

Gli sforzi in tal senso non saranno mai troppi e, personalmente, ne condivido il peso e le ansie.

Buona lettura...



Insieme al Direttore Antonello Rapisarda abbiamo sentito l'esigenza di aprire questa nuova rubrica "Le interviste di Oftalmologia Domani" con lo scopo di far conoscere come si svolge nel quotidiano la vita professionale di alcuni protagonisti dell'Oftalmologia in Italia, e di fotografare, per quanto è possibile, le diverse realtà esistenti sul nostro territorio.

I colleghi che incontreremo rispondono alle esigenze sanitarie emergenti in campo oftalmologico con la loro attività e dell'equipe che dirigono, e la loro personalità spesso caratterizza tutta la struttura dove operano.

La vita professionale di ciascuno ha superato tutte le tappe del percorso ospedaliero, universitario o nella libera professione, raggiungendo posizioni apicali e di prestigio. Il fine di queste inchieste lungo la nostra penisola non è quello di esaltare questo o quel collega, ma di offrire in modo diretto uno spaccato della loro esperienza professionale ed umana, che possa aiutare le nuove generazioni nelle difficoltà che li attendono.



Attraverso le domande conosceremo differenti realtà sanitarie non sempre sotto la luce dei riflettori, e la risposta offerta alle patologie oftalmologiche, semplici e più complesse. La struttura sanitaria resta l'elemento prioritario. Le capacità organizzative dei singoli dirigenti determinano la qualità finale delle prestazioni offerte, e questa rispondenza si ritrova nelle valutazioni di gradimento degli utenti.

Oneri ed onori per il nostro intervistato, oltre ad una grande responsabilità.

Gli aspetti umani e professionali che di volta in volta emergeranno vanno oltre la semplice curiosità.

Siamo fiduciosi che questa nuova rubrica riscontrerà il favore dei lettori, potrà essere di monito alle nuove generazioni nel fare di più e meglio, e di incoraggiamento nell'affrontare gli ostacoli della loro vita di oculisti. Non per ultimo conoscere i percorsi di vita professionale di tanti illustri colleghi offrirà, per chi è più avanti negli anni, un personale confronto sia nel condividere i momenti comuni che nel rilevarne le inevitabili differenze.

Intervista al Prof. Teresio Avitabile

Professore ordinario di Malattie apparato visivo, Università degli Studi di Catania

Professor Avitabile come prima domanda per i lettori di Oftalmologia Domani vorrei il suo parere su un quesito ancora irrisolto, tanto sentito dall'indagine psicologica. Per diventare un bravo, anzi un eccellente professionista, conta maggiormente il patrimonio genetico o la formazione presso una Scuola prestigiosa, l'intuizione o la razionalità, l'impegno stacanovista o l'irruenza innovativa delle idee? Un giusto mix di tutte queste qualità è di certo la risposta giusta. Un uomo di scienza come lei saprà però sicuramente mettere in luce aspetti nascosti della personalità umana, sminuirne altri, spesso enfatizzati, e dare le dritte giuste ai tanti giovani che si affacciano alla ribalta della ricerca universitaria.

Caro Amedeo innanzitutto Ti ringrazio per le belle domande che denotano un grande interesse nella mia



persona nonché un grande Tuo acume che hanno rispolverato episodi della mia carriera che avevo in parte dimenticato. Credo ci sia una sola dritta per giovani: impegno. Parola che cerco di inculcare anche ai miei figli e che mia mamma inculcò in me. Solo con un grande impegno si riescono a superare gli ostacoli che immancabilmente si presentano nella vita ed ovviamente in una carriera accademica. Ed io ne ho dovuti superare davvero tanti oltre l'immaginazione. A tal proposito mi vengono in mente 2 frasi della mia mamma che mi hanno accompagnato nella vita accademica. La prima che mi diceva quando io da figlio unico viziato da papà facevo i capricci "figlio mio la vita boccia" ed aveva proprio ragione oggi più che mai se non vali non vai da nessuna parte. La seconda che diceva nei momenti bui della mia carriera "dietro le nubi c'è sempre il sole". E per fortuna così è stato.

La carriera del grande Professor Rodolfo Amprino, Maestro d'interesse generazioni, Direttore dell'Istituto di Anatomia Umana dell'Università di Bari, dopo aver insegnato a Torino con tre futuri Premi Nobel, Salvador Luria, Renato Dulbecco e Rita Levi Montalcini, sembra indicare che crescere alla Scuola di grandi menti resta un requisito fondamentale per arrivare all'eccellenza nella professione di medico. Anche lei si è formato alla Scuola di illustri Oftalmologi: Giuseppe Scuderi, Luigi Cardia e Alfredo Reibaldi, suo vero mentore. Amprino a Bari ha avuto un'importanza non secondaria nella sua formazione di ricercatore. Quale è lo spirito più idoneo per essere pienamente recettivi verso tanta scienza? Quale il cammino da percorrere e gli errori da evitare? La rinomata severità d'insegnamento del suo professore di anatomia, quale traccia ha lasciato nella sua vita scientifica?

Il Professore Amprino è stato il primo Mentore della mia carriera accademica.

Ho fatto con Lui l'assistente volontario quando non ero ancora laureato. Ricordo ancora il silenzio e la paura che albergava nei lunghi corridoi dell'Istituto in cui mi sembra ancora oggi di sentire il cigolio delle sue scarpe sempre lucide. Da Lui ho appreso il rigore ed il rifiuto di qualsiasi forma di raccomandazione. Pubblicò in bacheca la lettera di un noto politico ed accademico barese che raccomandava uno studente all'esame di anatomia.

Con il professore Scuderi non ho mai lavorato direttamente perché nel 1980 quando io iniziai a frequentare la Clinica di Bari Lui era già a Roma ma di Lui si parlava continuamente. Da Lui ho appreso la voglia di sistemare gli allievi, ne mise in cattedra ben 9. In Clinica a Catania sono riuscito ad ottenere ben 4 professori associati di cui 2 abilitati ordinari, un vincitore di concorso presso una prestigiosa università, un primario fuori regione.. ed ho ancora 9 anni per andare in pensione a Dio piacendo

Con il prof. Cardia ho fatto la specializzazione e ne ho potuto apprezzare la signorilità e la bontà avendomi aperto le porte di casa sua pur essendo persona molto riservata. Ma il mio vero Maestro è stato il Professore Alfredo Reibaldi con cui ho fatto tutta la specializzazione a Bari e poi tutta la carriera accademica a Catania dove l'ho seguito nel 1986 quando è diventato direttore della clinica. Da Lui ho appreso il rigore nel visitare un malato ho imparato a fare gli occhiali e ad operare un distacco di retina. Tenendo fede al giuramento di

Ippocrate ho fatto altrettanto con il figlio Michele ottimo chirurgo e ricercatore professore associato abilitato ordinario.

Lei è Direttore della Clinica Oculistica Azienda Policlinico Vittorio Emanuele divisa in due Strutture sanitarie, il Gaspare Rodolico e il nosocomio Santa Marta, unico Ospedale Oftalmico nel centro di Catania che, fin dal dopoguerra, fu destinato alla cura delle malattie oculari, tanto caro ai catanesi. L'attività svolta in due strutture aiuta a essere più vicini alle esigenze del paziente? Perché si è tanto battuto a tutela di Santa Marta?

Le due cliniche oculistiche dell'Università di Catania due entità distinte e separate allocate una nel Policlinico Universitario "Gaspare Rodolico" ed una in centro città sono, credo, tra le più grosse realtà del sud Italia erogando circa 70.000 prestazioni annue di cui 7.000 interventi chirurgici.

Nel 2012 quando il mio Maestro è andato in pensione mi sono trasferito al Policlinico ma sono riuscito, con non poche difficoltà a non far chiudere il Santa Marta che era stato oggetto di una profonda ristrutturazione. In questo modo sono riuscito a raddoppiare l'offerta all'utenza soprattutto del centro storico dove sono stati chiusi tutti gli ambulatori ex INAM e quindi ridurre le liste d'attesa.

Avere inoltre 2 strutture Universitarie raddoppia per gli specializzando la possibilità di formazione.

La sua attività di ricerca spazia dalla Chirurgia Vitreo-Retinica al Glaucoma, dall'Ecografia al Segmento Anteriore, oltre alla cura del melanoma, dirigendo il primo centro di adroterapia in Italia. Il suo primo incarico all'estero fu presso Università Cattolica di Nijmegen, in Olanda, dal Professor Augustus Deutmann, nel Laboratorio di Biofisica. Si può affermare che un grande Oftalmologo non può fare a meno delle conoscenze della biofisica, tanto più oggi per l'evoluzione delle tecnologie Hi-Tech? Lo studio dell'ormone proteico IGF-1, che lei per primo sta sperimentando, quando potrà dare una mano alla macula, "cuore del cuore dell'occhio", termine che lei ama usare per sensibilizzare maggiormente i suoi pazienti verso questa temibile patologia?

La ricerca è fondamentale in una Clinica Universitaria anche se non si può fare solo questa in una branca chirurgica altrimenti produciamo "Professori dei topi" ed i malati si aspettano da noi di guarire. Per fare ricerca

ci vuole un gruppo ed io sono riuscito a costituirlo con grandi connessioni con l'estero. Quando agli inizi degli anni 80 vinsi le prime borse di erasmus ed andai a Vienna da Carl Ossoinig inventore dell'ecografia oculare e successivamente in Olanda da August Deutman pioniere della retina medica sembrava fantascienza oggi per chi vuole fare carriera è obbligatoria una esperienza all'estero nonché un'ottima conoscenza dell'inglese.

Le ricerche che Tu citi in chirurgia vitreo retinica, ecografia, trattamento dei melanomi con protoni ormone IGF 1 che speriamo ci permetterà di fare diagnosi precoce di maculopatia sono frutto di un gruppo, un singolo non potrebbe mai farle.

Il ruolo di Segretario della SOI, che ricopre per il secondo quadriennio, come si rapporta con la sua attività di ricerca e didattica? Una sana attività fisica e l'igiene alimentare aiutano veramente a sopportare gli sforzi che i tanti impegni scientifici e istituzionali impongono? Come passa il tempo libero, e quali interessi ha oltre l'Oftalmologia?

Caro Amedeo per dovere di cronaca tengo a precisare che non sono al secondo quadriennio come segretario Soi bensì al terzo!!

Per me questo è un grande onore e vedere che la Sicilia e Catania in particolare sono i posti in cui si è votato di più in Italia mi riempie il cuore di gioia perché mi sento supportato e circondato dall'affetto degli Oculisti di tutte le categorie. Ovviamente tutto ciò è un grande impegno e di tempo libero ne resta ben poco, tempo libero che dedico alla mia famiglia, a curare i miei interessi in Puglia e per ultimo alle mie auto. Di sana attività fisica ed igiene alimentare ne faccio ben poca!!

Da ogni parte si afferma che l'Oftalmologia italiana non è seconda a nessuna nazione. Tralasciando ogni retorica vetero-nazionalista, che male si attaglia alla competizione globale ormai imperante, secondo lei l'Oftalmologia italiana è veramente pronta ad affrontare le ardue sfide del Terzo Millennio? E quale ruolo potrà svolgere nel panorama europeo e mondiale?

Per il mio ruolo accademico e di segretario Soi frequento tanti colleghi esteri e devo dire con orgoglio che non siamo secondi a nessuno d'altronde con la globalizzazione è impossibile oggi che una novità non sia subito alla portata di tutti ovviamente tutto dipende dalle singole realtà, ci sono strutture in Italia che sono meglio di tante estere e viceversa. All'uopo devo

citare un episodio accaduto di recente, Un mio paziente operato in un occhio di distacco è dovuto emigrare in Germania per lavoro. Un mese fa ha accusato Miodesopsie e Fotopsie nell'occhio controlaterale e ricordando le mie avvertenze subito si è fatto controllare da 3 oculisti in Germania: problemi vitreali!!! Non sentendosi tranquillo avendo tra l'altro un fratello cieco, ha preso un aereo ed è tornato da noi. Un nostro neo specializzato con oftalmoscopio binoculare indiretto ed indentazione gli ha trovato una rottura a lembo che ha prontamente trattato.

Per dare un ampio ventaglio di opinioni autorevoli su un problema largamente sentito, non per ultimo le pongo la stessa domanda con cui ho deciso di terminare le mie interviste per Oftalmologia Domani. Le sembra un metodo giusto quello scelto per l'ingresso alla Facoltà di Medicina e Chirurgia? E ancor di più per la Scuola di Specializzazione? Si selezionano veramente i giovani migliori? Lei com'è messo con i quiz? Entrerebbe oggi in Medicina e alla Specializzazione in Oftalmologia?

L'accesso a medicina ed alle specialità con i quiz lo ritengo una follia. Quiz che io non supererei mai e che non servono assolutamente a selezionare i migliori. L'accesso alle Scuole di Specializzazione con i quiz è stato fortemente voluto con proteste nelle piazze dagli studenti. In realtà si sono tirati la zappa sui piedi perché quando l'ingresso alle scuole lo gestivano i "baroni" tolte rare eccezioni nessuno rimaneva fuori al massimo aspettava un anno e lo posso affermare avendo assistito ad oltre 30 concorsi di specializzazione. Oggi con il concorso nazionale se va bene uno che vuole fare oculistica a Varese entra a Sassari, molti che vogliono fare oculistica, una delle specialità più ambite è costretto a fare l'ortopedico ma soprattutto circa il 50% dei partecipanti cioè 6.000 medici laureati non entrano e non possono fare nulla!!!

Grazie Teresio, anche a nome di Antonello e della Redazione di Oftalmologia Domani.
Amedeo

Glaucoma e neuroprotezione

PARTE II: Molecole con effetto neuroprotettivo in sperimentazione e/o sviluppo pre-clinico e clinico



Antonio Rapisarda, Alfonso Spinello

Introduzione

Il glaucoma è una neuropatia ottica degenerativa caratterizzata da progressiva e irreversibile degenerazione strutturale e funzionale del nervo ottico e delle Cellule Ganglionari Retiniche (CGR), che determina perdita di tessuto nervoso con escavazione della papilla ottica e difetti visivi di varia gravità (1).

L'eziologia della neuropatia ottica glaucomatosa è multifattoriale e, anche se a tutt'oggi, il danno iniziale scatenante la malattia non è ancora chiaro, sembra che il più importante fattore di rischio sia l'incremento della Pressione Intraoculare (PIO) cui seguono le numerose alterazioni del nervo ottico responsabili della progressiva degenerazione dell'intera retina (2). Altri fattori patogenetici chiave meritano attenzione, tra questi la compressione meccanica, l'insufficienza vascolare nella testa del nervo ottico, associata alla deprivazione di fattori neurotrofici, la neurotossicità da glutammato, la tossicità dovuta al calcio intracellulare, lo stress ossidativo nonché l'attivazione di processi di autoimmunità (3).

È per tale ragione che, mentre si continua a intervenire farmacologicamente con colliri in grado di ridurre la PIO, tanto lavoro viene fatto con l'obiettivo di identificare nuovi strumenti terapeutici in grado di prevenire la morte delle CGR. Si cercano, infatti, farmaci in grado di proteggere direttamente queste cellule o di neutralizzare gli effetti deleteri causati dai numerosi fattori tossici che accompagnano la malattia (4), realizzando quindi un intervento terapeutico, anche indipendente

dalla riduzione della PIO, attraverso prodotti che chiamiamo neuroprotettori.

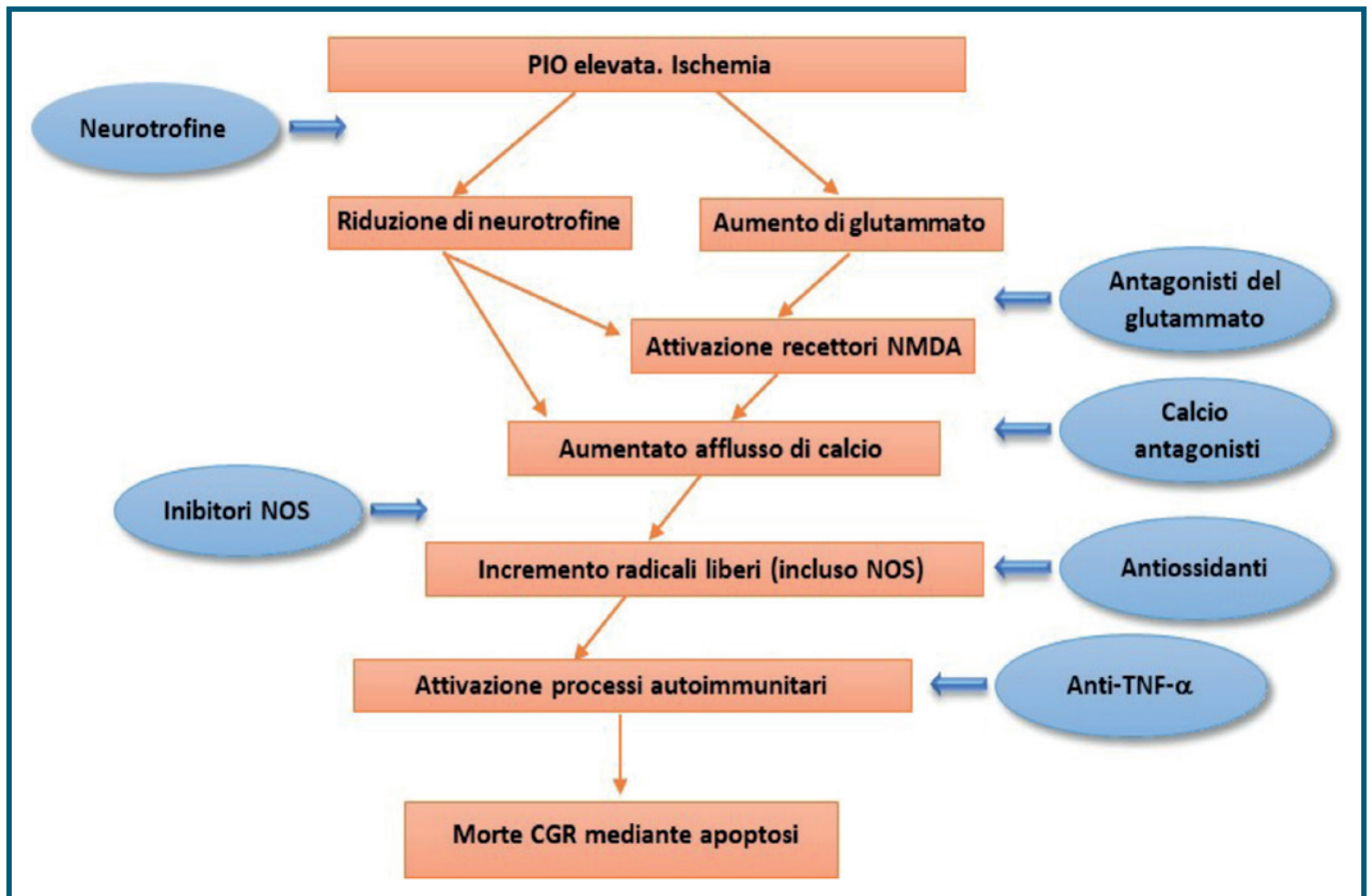
LA TERAPIA NEUROPROTETTIVA PER IL GLAUCOMA

Antagonisti del glutammato

Le malattie neurodegenerative sono caratterizzate da processi citotossici sovente dovuti alla stimolazione dei recettori NMDA (N-Methyl-D-Aspartic Acid), cioè i recettori per l'amminoacido glutammato, noto neurotrasmettitore eccitatorio rilasciato dalle cellule bipolari sulle CGR, presumibilmente, capace di indurre eccitotossicità nel glaucoma (5). La stimolazione dei recettori NMDA, infatti, provoca un notevole aumento di calcio intracellulare che innesca una serie di reazioni tali da indurre morte neuronale per apoptosi o per necrosi. L'iperattivazione dei suddetti recettori sembra essere la conseguenza di un eccessivo aumento di glutammato, rilevato sia in modelli sperimentali animali che in pazienti con glaucoma (6,7).

Ecco perché è stato ipotizzato che gli antagonisti dei recettori NMDA (inibitori del rilascio del glutammato) e gli stessi calcio antagonisti potrebbero essere impiegati per inibire i processi citotossici correlati all'aumento del glutammato e, perciò, garantire la neuroprotezione nel glaucoma.

Un antagonista selettivo dei recettori NMDA, è la **Memantina**, già approvato dall'FDA per il trattamento del morbo di Alzheimer. Tutta una serie di dati



Pathway semplificato dei processi metabolici responsabili della morte delle Cellule Ganglionari Retiniche (CGR) mediante apoptosi e ipotesi di meccanismo d'azione dei relativi agenti neuroprotettori.

PIO: pressione intraoculare, NOS: Nitric Oxide Species (derivati-NO), NMDA: N-methyl-D-aspartate (N-metilaspargato), TNF- α : Tumor Necrosis Factor- α .

preclinici ne hanno fatto presumere una buona efficacia clinica nel glaucoma, tuttavia i risultati di uno studio clinico di fase III, randomizzato, in doppio cieco, controllato vs placebo, già ultimato nel 2010, non sono stati mai pubblicati probabilmente perché non è stato rilevato un effetto significativo sulla conservazione della funzione visiva (4).

Un altro antagonista dei recettori NMDA, è la **Bis(7)-Tacrina**, molecola la cui attività neuroprotettiva è potenziata dalla capacità di inibire l'acetilcolinesterasi e l'ossido nitrico sintasi (8). Con tale complesso meccanismo sembrerebbe poter avere un'azione neuroprotettiva superiore a quella della Memantina, come rilevato in uno studio condotto su colture di CGR (9). Tuttavia, prima di poterlo considerare un agente neuroprotettore di reale utilità clinica sarà necessario condurre ulteriori studi sia su modelli animali che sull'uomo.

La **Brimonidina**, agonista dei recettori alfa-2 adrenergici, è stata presa in considerazione in qualità di agente neuroprotettore in seguito ai risultati ottenuti in studi sperimentali sia in vitro che in modelli animali. Essa

ha mostrato, infatti, un effetto protettivo nei confronti delle CGR, grazie all'interazione diretta con i recettori alfa-2 adrenergici e alla riduzione dell'accumulo extracellulare di glutammato mediante blocco dei recettori NMDA (10). In un altro studio condotto in un modello sperimentale animale, il trattamento subcutaneo con Brimonidina ha significativamente migliorato la sopravvivenza delle CGR sottoposte a livelli elevati di PIO per 8 settimane ed ha anche preservato la morfologia, la densità e il numero totale di assoni del nervo ottico (11). I risultati nell'uomo, tuttavia, non sono stati altrettanto positivi. Uno studio clinico randomizzato, condotto a Singapore, che valutava l'effetto della Brimonidina in confronto al Timololo sul grado di deterioramento del campo visivo dopo 16 settimane di follow-up, non ha mostrato alcun effetto protettivo da parte della stessa (12). Un altro studio ha invece rilevato un miglioramento dei parametri (GDx) relativi alle fibre nervose retiniche (Retinal Nerve Fiber Layer) in pazienti con ipertensione oculare dopo 12 mesi di trattamento con Brimonidina rispetto al trattamento con Timololo (13). Ancora il Low-Pressure Glaucoma

Treatment Study (LoGTS), valutando l'effetto della Brimonidina, sempre in confronto al Timololo, in 190 pazienti osservati per 4 anni, ne ha ipotizzato un effetto protettivo sul deterioramento del campo visivo (14). Tuttavia, un'analisi più approfondita del suddetto studio ha messo in evidenza una carenza di dati in entrambi i gruppi analizzati rendendo i risultati non ancora conclusivi (15). Tuttavia, nonostante l'uso della Brimonidina sia stato frequentemente associato ad effetti collaterali, quali episodi allergici o effetti depressivi sul sistema nervoso centrale, il suo impiego è stato consigliato soprattutto in alcune categorie di pazienti come ad esempio quelli sottoposti a trabeculoplastica laser o iridotomia, in alcune forme di glaucoma, o in pazienti gravide entro il sesto mese di gestazione (16).

Calcio antagonisti

Anche i calcio antagonisti sono stati proposti come agenti neuroprotettori dal momento che l'effetto neurotossico dell'NMDA è mediato da un aumento dell'influsso di calcio intracellulare a cui consegue apoptosi e morte delle CGR, ma anche in questo caso i dati positivi sono stati ottenuti in modelli sperimentali animali.

La **Flunarizina** per uso topico (2%) contrasta il danno retinico indotto dal processo di ischemia-riperfusion in un modello animale di coniglio (17). **Iganidipina**, **Nimodipina** e **Lomerazina** hanno mostrato risultati positivi incrementando la sopravvivenza delle CGR sottoposte ad ipossia ma solo in modelli sperimentali in vitro (18). Solo la **Nilvadipina**, somministrata oralmente in pazienti con glaucoma a pressione normale, ha mostrato un rallentamento della degenerazione del campo visivo in uno studio della durata di 3 anni (19).

Fattori neurotrofici

I fattori neurotrofici sono noti per la loro capacità di mantenere e potenziare la sopravvivenza delle cellule neuronali oltre che la loro differenziazione, la crescita e la rigenerazione. Diversi studi in vitro e in vivo hanno infatti dimostrato che sia i neuroni che le cellule gliali della neuroretina di mammifero possiedono recettori per differenti fattori neurotrofici e che l'applicazione diretta di questi fattori può potenziare la sopravvivenza delle CGR danneggiate.

In particolare, tra questi il fattore neurotrofico derivato dal cervello (Brain-Derived Neurotrophic Factor – BDNF) ha migliorato la sopravvivenza delle CGR sia dopo assotomia dei nervi (20) che in modelli animali di ratto con ipertensione oculare cronica (21). A tale proposito alcuni ricercatori hanno trovato, in un modello di ipertensione oculare cronica, che il BDNF

insieme ad un antagonista del LINGO-1 (Leucine Rich Repeat and Ig Domain Containing 1, che è un regolatore negativo della sopravvivenza e rigenerazione neuronale) proteggono nel tempo le CGR.

L'applicazione topica del Nerve Growth Factor, in modelli animali di glaucoma, ha, dopo 7 settimane, ridotto significativamente la perdita di CGR, presumibilmente grazie alla capacità di tale fattore neurotrofico di inibire i processi cellulari apoptotici (22).

Ancora, il Fattore Neurotrofico Ciliare (CNTF), il Fattore di Crescita Neuronale (NGF) e altri fattori neurotrofici di derivazione dalla linea cellulare gliale impiegati in uno studio clinico di fase II hanno rallentato la progressione della perdita della vista (23), mentre i risultati di un altro studio clinico di fase I, già completato nel 2014, che ha valutato l'effetto di un impianto intraoculare contenente il CNTF in pazienti con Glaucoma Primario ad Angolo Aperto (POAG), non sono mai stati pubblicati.

Per quanto detto, sebbene la comunità scientifica sia fortemente convinta dell'utilità di impiego dei fattori neurotrofici nel trattamento del glaucoma, le molte limitazioni dovute alla difficoltà di somministrazione di tali molecole oltre che alla difficile organizzazione e gestione di studi clinici appropriati, non hanno ancora permesso di sviluppare alcun farmaco specifico per l'impiego clinico.

Antiossidanti

Numerosi studi hanno ormai dimostrato il ruolo dello stress ossidativo nella patogenesi del glaucoma (24). Sono stati infatti rilevati minori livelli di antiossidanti ed elevati livelli di marcatori di stress ossidativo nell'umore acqueo (25) e nel trabecolato di occhi con glaucoma (26). Tale accumulo di radicali liberi (soprattutto le specie reattive dell'ossigeno, ROS, cioè molecole chimicamente reattive generate dal metabolismo dell'ossigeno che generalmente vengono neutralizzate dagli antiossidanti) che determina un'alterazione del bilancio di ossigeno, noto come stress ossidativo, e causa danni ai componenti della cellula (DNA, acidi grassi, zuccheri, proteine) sembra essere il risultato di una insufficiente presenza di meccanismi antiossidanti in grado di neutralizzarli. Lo stress ossidativo è stato da tempo identificato come una delle cause patogenetiche del glaucoma, pertanto l'attenzione dei ricercatori è stata rivolta anche alla ricerca di sostanze con potere antiossidante in grado di contrastarne gli effetti deleteri.

I ROS sono stati implicati nella degenerazione del trabecolato e, conseguentemente, nell'incremento della PIO e nel peggioramento della capacità visiva (27, 28). È stato ipotizzato che l'inibizione degli effetti dei

radicali liberi e il potenziamento dei sistemi di difesa possano migliorare la sopravvivenza cellulare e soprattutto quella delle cellule trabecolari.

In uno studio sperimentale condotto su ratti con glaucoma, ad esempio, è stata trovata un'associazione tra una dieta povera di Vitamina E e l'aumento di morte delle CGR oltre che un maggiore grado di perossidazione lipidica che potrebbe essere stato appunto responsabile della suddetta perdita cellulare (29). Analogamente è stato ipotizzato che il Coenzima Q 10 (CoQ10) possa essere in grado di proteggere le cellule neuronali dallo stress ossidativo grazie al suo effetto di stabilizzazione del potenziale della membrana mitocondriale (30). È stato infatti rilevato che la concentrazione del suddetto coenzima nella retina si riduce del 40% con l'età ed è stato, appunto, ipotizzato che ciò possa contribuire alla perdita di CGR legata all'età (31). Diversi studi in vitro o in vivo, in modelli animali, sono stati condotti per verificare tale ipotesi e i risultati hanno messo in evidenza un ruolo protettivo di tale molecola nei confronti delle CGR danneggiate dalla tossicità del glutammato (32), o da insulti di tipo ischemico (33; 34). Tuttavia, solo uno studio clinico condotto su pochi pazienti glaucomatosi ai quali veniva somministrata una formulazione topica contenente CoQ10 e Vitamina E, in associazione alla terapia standard con beta-bloccante, ha prodotto risultati positivi correlati esclusivamente agli esami elettrofunzionali che evidenziavano un miglioramento dei potenziali evocati visivi (35). È pertanto evidente che ulteriori studi saranno necessari prima di essere certi della reale utilità del CoQ10 e degli antiossidanti in generale nel trattamento del glaucoma.

Immuno-modulatori

Recenti ricerche hanno confermato che le interazioni cellulari giocano un ruolo importante nella regolazione del sistema immune. Esse includono la risposta immunitaria indotta da stress, le cellule dell'immunità innata, le cellule T autoreattive, il cross-talk disfunzionale tra neuroni e glia oltre che l'iperproduzione di citochine proinfiammatorie. Una delle citochine pro-infiammatorie chiave, il Tumor Necrosis Factor- α (TNF- α), è secreto dalle cellule gliali danneggiate e, attraverso l'interazione con il recettore TNF-R1, contribuisce alla morte cellulare programmata delle CGR per apoptosi. Pertanto, è ormai certo che anche una disfunzione dell'immunoregolazione delle cellule T correlate alle CGR sia implicata nella genesi del glaucoma (3).

L'**Agmatina**, un agente antinfiammatorio si è dimostrato, in esperimenti in vitro, in grado di inibire la produzione di TNF- α da parte delle CGR in

condizioni di ipossia (36). Questa sostanza si è anche dimostrata capace di abbassare efficacemente la PIO mediante somministrazione topica e salvare così le CGR in un modello animale di ipertensione oculare cronica (37).

Ancora l'**Etanercept**, un inibitore del TNF- α comunemente utilizzato in clinica con altre indicazioni d'uso, si è dimostrato in grado di inibire la risposta microgliale, prevenendo la degenerazione assonale e la conseguente perdita di CGR in un modello animale di glaucoma (38).

L'obiettivo principale delle cellule microgliali, degli astrociti, delle cellule di Muller nella retina è quello di fornire supporto creando un'interfaccia tra le CGR e i vasi sanguigni circostanti in modo tale da mantenere l'omeostasi. Queste cellule, inoltre, contribuiscono alla rimozione del glutammato in eccesso proteggendo dai fenomeni di eccitotossicità. Esse partecipano, inoltre, a diversi processi infiammatori correlati con la produzione di citochine e chemochine che possono innescare gli eventi glaucomatosi. Ecco perché si crede che una migliore comprensione dei cambiamenti correlati alle cellule gliali possa fornire ulteriori trattamenti farmacologici potenzialmente in grado di inibire selettivamente il danno neuronale dovuto ad un'indesiderata attivazione gliale.

È stato perciò ipotizzato che inibitori del TNF- α possano essere usati come agenti neuroprotettivi in linea con i meccanismi immunomodulatori ipotizzati (3).

Cellule staminali

Le cellule staminali non solo sono in grado di autorinnovarsi ma sono anche caratterizzate dalla capacità di mantenere la pluripotenza e di differenziarsi perciò in altri tipi cellulari. L'uso di cellule staminali nella neuroprotezione e nella neuroregenerazione nell'ambito del glaucoma ha pertanto rappresentato un'area di notevole interesse scientifico (39).

Grazie alle loro proprietà uniche, esse potrebbero essere impiegate sia per rigenerare tessuti danneggiati di CGR, che per trasformarsi in tessuto trabecolare in modo da sostituirlo o da ripararlo. Tuttavia, si è ancora abbastanza lontani dall'ipotizzarne una sicura ed efficace applicazione terapeutica (3).

Terapia genica

Alla luce di quanto sopraesposto potrebbe essere di successo una strategia basata sull'impegno di una politerapia e cioè di trattamenti combinati volti sia a normalizzare la PIO che a mantenere elevato il livello di molecole quali fattori neurotrofici, antiossidanti, agenti antiapoptotici e così via, in grado di prolungare la

sopravvivenza delle CGR.

Una terapia genica potrebbe soddisfare tale richiesta. Essa si potrebbe esplicare sia mediante trasferimento diretto di transgeni codificanti fattori neurotrofici nel paziente con glaucoma (40), che iniettando cellule vive che esprimono fattori neurotrofici in maniera persistente, rappresentando dunque il veicolo per il trasporto degli stessi nell'organismo.

Ricerche precliniche suggeriscono che "geni neuroprotettori" e "cellule terapeutiche" potrebbero rappresentare un promettente approccio in termini di neuroprotezione. Diversi progenitori e tipi cellulari retinici sono stati studiati come potenziali candidati. È ovvio però che prima di investire in questo campo si rendono necessari ulteriori studi volti a comprendere in modo ancora più approfondito l'effetto protettivo dei differenti fattori neurotrofici e il loro potenziale terapeutico nel glaucoma così come lo sviluppo di metodi non invasivi ed altamente specifici di "gene delivery" attraverso una tecnologia efficace ma nel contempo sicura (41).

Conclusioni

Sebbene migliori sempre più la conoscenza dei meccanismi patogenetici responsabili del glaucoma, molti

aspetti rimangono ancora da chiarire; ad esempio, l'aumento della PIO è riconosciuto come il principale fattore di rischio per l'insorgenza e per la progressione della malattia, ma il suo controllo non garantisce la salvaguardia delle CGR dalla degenerazione apoptotica. La ricerca di farmaci neuroprotettori in grado di impedire, arrestare o, quanto meno, rallentare i pathways biochimici responsabili dei processi degenerativi è, pertanto, molto attiva anche se molto complessa e lunga. Numerosi agenti farmacologici, potenzialmente in grado di svolgere attività neuroprotettiva nel glaucoma, sono in fase più o meno avanzata di sperimentazione. Tuttavia, nonostante le incoraggianti evidenze scientifiche rilevate sia dai dati di laboratorio che da quelli ottenuti in modelli sperimentali animali, solo pochi di questi sono giunti fino alla sperimentazione clinica nell'uomo. Antagonisti del glutammato, calcio antagonisti, agenti neurotrofici e sostanze antiossidanti, ma anche cellule staminali e terapia genica sono attualmente oggetto di studio da parte della comunità scientifica sebbene, come detto, si sia ancora lontani dalla loro applicazione clinica. ■

BIBLIOGRAFIA

1. Tatãru CP, Purcãrea VL. Antiglaucoma pharmacotherapy. *J Med Life*. 2012 Sep 15;5(3):247-51. Epub 2012 Sep 25. Review.
2. Chang EE, Goldberg JL. Glaucoma 2.0: neuroprotection, neuroregeneration, neuroenhancement. *Ophthalmology*. 2012 May;119(5):979-86. Review.
3. Tian K, Shibata-Germanos S, Pahlitzsch M, Cordeiro MF. Current perspective of neuroprotection and glaucoma. *Clin Ophthalmol*. 2015 Nov 11;9:2109-18. Review.
4. Doozandeh A, Yazdani S. Neuroprotection in Glaucoma. *J Ophthalmic Vis Res*. 2016 Apr-Jun;11(2):209-20. Review.
5. Dkhissi O, Chanut E, Wasowicz M, Savoldelli M, Nguyen-Legros J, Minvielle F, Versaux-Botteri C. Retinal TUNEL-positive cells and high glutamate levels in vitreous humor of mutant quail with a glaucoma-like disorder. *Invest Ophthalmol Vis Sci*. 1999 Apr;40(5):990-5.
6. Dreyer EB, Zurakowski D, Schumer RA, Podos SM, Lipton SA. Elevated glutamate levels in the vitreous body of humans and monkeys with glaucoma. *Arch Ophthalmol*. 1996 Mar;114(3):299-305.
7. Brooks DE, Garcia GA, Dreyer EB, Zurakowski D, Franco-Bourland RE. Vitreous body glutamate concentration in dogs with glaucoma. *Am J Vet Res*. 1997 Aug;58(8):864-7.
8. Li W, Lee NT, Fu H, Kan KK, Pang Y, Li M, Tsim KW, Li X, Han Y. Neuroprotection via inhibition of nitric oxide synthase by bis(7)-tacrine. *Neuroreport*. 2006 Apr 3;17(5):471-4.
9. Fang JH, Wang XH, Xu ZR, Jiang FG. Neuroprotective effects of bis(7)-tacrine against glutamate-induced retinal ganglion cells damage. *BMC Neurosci*. 2010 Mar 3;11:31.
10. Donello JE, Padillo EU, Webster ML, Wheeler LA, Gil DW. alpha(2)-Adrenoceptor agonists inhibit vitreal glutamate and aspartate accumulation and preserve retinal function after transient ischemia. *J Pharmacol Exp Ther*. 2001 Jan;296(1):216-23.
11. Lambert WS, Ruiz L, Crish SD, Wheeler LA, Calkins DJ. Brimonidine prevents axonal and somatic degeneration of retinal ganglion cell neurons. *Mol Neurodegener*. 2011 Jan 13;6(1):4.
12. Aung T, Oen FT, Wong HT, Chan YH, Khoo BK, Liu YP, Ho CL, See J, Thean LH, Viswanathan AC, Seah SK, Chew PT. Randomised controlled trial comparing the effect of brimonidine and timolol on visual field loss after acute primary angle closure. *Br J Ophthalmol*. 2004 Jan;88(1):88-94.
13. Tsai JC, Chang HW. Comparison of the effects of brimonidine 0.2% and timolol 0.5% on retinal nerve fiber layer thickness in ocular hypertensive patients: a prospective, unmasked study. *J Ocul Pharmacol Ther*. 2005 Dec;21(6):475-82.
14. Krupin T, Liebmann JM, Greenfield DS, Ritch R, Gardiner S; Low-Pressure Glaucoma Study Group. A randomized trial of brimonidine

- versus timolol in preserving visual function: results from the Low-Pressure Glaucoma Treatment Study. *Am J Ophthalmol.* 2011 Apr;151(4):671-81.
15. Sena DF, Lindsley K. Neuroprotection for treatment of glaucoma in adults. *Cochrane Database Syst Rev.* 2013 Feb 28;(2):CD006539. Review. Update in: *Cochrane Database Syst Rev.* 2017 Jan 25;1:CD006539
 16. Oh DJ, Chen JL, Vajaranant TS, Dikopf MS. Brimonidine tartrate for the treatment of glaucoma. *Expert Opin Pharmacother.* 2019 Jan;20(1):115-122.
 17. Takahashi K, Lam TT, Edward DP, Buchi ER, Tso MO. Protective effects of flunarizine on ischemic injury in the rat retina. *Arch Ophthalmol.* 1992 Jun;110(6):862-70.
 18. Yamada H, Chen YN, Aihara M, Araie M. Neuroprotective effect of calcium channel blocker against retinal ganglion cell damage under hypoxia. *Brain Res.* 2006 Feb 3;1071(1):75-80.
 19. Koseki N, Araie M, Tomidokoro A, Nagahara M, Hasegawa T, Tamaki Y, Yamamoto S. A placebo-controlled 3-year study of a calcium blocker on visual field and ocular circulation in glaucoma with low-normal pressure. *Ophthalmology.* 2008 Nov;115(11):2049-57.
 20. Yan Q, Wang J, Matheson CR, Urich JL. Glial cell line-derived neurotrophic factor (GDNF) promotes the survival of axotomized retinal ganglion cells in adult rats: comparison to and combination with brain-derived neurotrophic factor (BDNF). *J Neurobiol.* 1999 Feb 15;38(3):382-90.
 21. Ko ML, Hu DN, Ritch R, Sharma SC, Chen CF. Patterns of retinal ganglion cell survival after brain-derived neurotrophic factor administration in hypertensive eyes of rats. *Neurosci Lett.* 2001 Jun 8;305(2):139-42.
 22. Lambiase A, Aloe L, Centofanti M, Parisi V, B ao SN, Mantelli F, Colafrancesco V, Manni GL, Bucci MG, Bonini S, Levi-Montalcini R. Experimental and clinical evidence of neuroprotection by nerve growth factor eye drops: Implications for glaucoma. *Proc Natl Acad Sci U S A.* 2009 Aug 11;106(32):13469-74.
 23. Zhang K, Hopkins JJ, Heier JS, Birch DG, Halperin LS, Albin TA, Brown DM, Jaffe GJ, Tao W, Williams GA. Ciliary neurotrophic factor delivered by encapsulated cell intraocular implants for treatment of geographic atrophy in age-related macular degeneration. *Proc Natl Acad Sci U S A.* 2011 Apr 12;108(15):6241-5.
 24. Izzotti A, Bagnis A, Sacc a SC. The role of oxidative stress in glaucoma. *Mutat Res.* 2006 Mar;612(2):105-14. Review
 25. Ferreira SM, Lerner SF, Brunzini R, Evelson PA, Llesuy SF. Oxidative stress markers in aqueous humor of glaucoma patients. *Am J Ophthalmol.* 2004 Jan;137(1):62-9.
 26. He Y, Ge J, Tombran-Tink J. Mitochondrial defects and dysfunction in calcium regulation in glaucomatous trabecular meshwork cells. *Invest Ophthalmol Vis Sci.* 2008 Nov;49(11):4912-22.
 27. Zhou L, Li Y, Yue BY. Oxidative stress affects cytoskeletal structure and cell-matrix interactions in cells from an ocular tissue: the trabecular meshwork. *J Cell Physiol.* 1999 Aug;180(2):182-9.
 28. Sacc a SC, Pascotto A, Camicione P, Capris P, Izzotti A. Oxidative DNA damage in the human trabecular meshwork: clinical correlation in patients with primary open-angle glaucoma. *Arch Ophthalmol.* 2005 Apr;123(4):458-63.
 29. Ko ML, Peng PH, Hsu SY, Chen CF. Dietary deficiency of vitamin E aggravates retinal ganglion cell death in experimental glaucoma of rats. *Curr Eye Res.* 2010 Sep;35(9):842-9.
 30. Martucci A, Nucci C. Evidence on neuroprotective properties of coenzyme Q10 in the treatment of glaucoma. *Neural Regen Res.* 2019 Feb;14(2):197-200.
 31. Qu J, Kaufman Y, Washington I. Coenzyme Q10 in the human retina. *Invest Ophthalmol Vis Sci.* 2009 Apr;50(4):1814-8.
 32. Nakajima Y, Inokuchi Y, Nishi M, Shimazawa M, Otsubo K, Hara H. Coenzyme Q10 protects retinal cells against oxidative stress in vitro and in vivo. *Brain Res.* 2008 Aug 21;1226:226-33.
 33. Nucci C, Tartaglione R, Cerulli A, Mancino R, Span o A, Cavaliere F, Rombol a L, Bagetta G, Corasaniti MT, Morrone LA. Retinal damage caused by high intraocular pressure-induced transient ischemia is prevented by coenzyme Q10 in rat. *Int Rev Neurobiol.* 2007;82:397-406.
 34. Russo R, Cavaliere F, Rombol a L, Gliozzi M, Cerulli A, Nucci C, Fazzi E, Bagetta G, Corasaniti MT, Morrone LA. Rational basis for the development of coenzyme Q10 as a neurotherapeutic agent for retinal protection. *Prog Brain Res.* 2008;173:575-82.
 35. Parisi V, Centofanti M, Gandolfi S, Marangoni D, Rossetti L, Tanga L, Tardini M, Traina S, Ungaro N, Vetrugno M, Falsini B. Effects of coenzyme Q10 in conjunction with vitamin E on retinal-evoked and cortical-evoked responses in patients with open-angle glaucoma. *J Glaucoma.* 2014 Aug;23(6):391-404.
 36. Hong S, Park K, Kim CY, Seong GJ. Agmatine inhibits hypoxia-induced TNF-alpha release from cultured retinal ganglion cells. *Biocell.* 2008 Aug;32(2):201-5.
 37. Hong S, Kim CY, Lee WS, Shim J, Yeom HY, Seong GJ. Ocular hypotensive effects of topically administered agmatine in a chronic ocular hypertensive rat model. *Exp Eye Res.* 2010 Jan;90(1):97-103.
 38. Roh M, Zhang Y, Murakami Y, Thanos A, Lee SC, Vavvas DG, Benowitz LI, Miller JW. Etanercept, a widely used inhibitor of tumor necrosis factor- (TNF-), prevents retinal ganglion cell loss in a rat model of glaucoma. *PLoS One.* 2012;7(7):e40065.
 39. Jin ZB, Gao ML, Deng WL, Wu KC, Sugita S, Mandai M, Takahashi M. Stemming retinal regeneration with pluripotent stem cells. *Prog Retin Eye Res.* 2018 Nov 9.
 40. Osborne A, Khatib TZ, Songra L, Barber AC, Hall K, Kong GYX, Widdowson PS, Martin KR. Neuroprotection of retinal ganglion cells by a novel gene therapy construct that achieves sustained enhancement of brain-derived neurotrophic factor/tropomyosin-related kinase receptor-B signaling. *Cell Death Dis.* 2018 Sep 26;9(10):1007.
 41. Nafissi N, Foldvari M. Neuroprotective therapies in glaucoma: II. Genetic nanotechnology tools. *Front Neurosci.* 2015 Oct 14;9:355.

Case report

Valutazione dell'efficacia del fattore di crescita nervoso umano ricombinante (rhNGF) su un caso di cheratite neurotrofica in paziente affetto da nevralgia trigeminale



Antonio Laborante*,

Martina Colasante¹, Mariateresa Laborante^{**}, Antonia Delli Calici^{*}, Lucianna Laborante^{***}

*Ospedale Casa Sollievo della Sofferenza-San Giovanni Rotondo (FG) - **Università Campus Biomedico Roma

***Università degli Studi "A. Moro" Bari

Abstract

La cheratite neurotrofica (NK) è una malattia degenerativa corneale dovuta ad un progressivo danno dell'innervazione corneale trigeminale. Numerose patologie sistemiche e oculari, quali il diabete, la cheratite erpetica, la chirurgia corneale e procedure neurochirurgiche possono causare cheratite neurotrofica compromettendo la funzionalità e il trofismo dell'innervazione trigeminale.

Si associa spesso a comparsa di difetti epiteliali persistenti che possono evolvere verso la formazione di gravi quadri ulcerativi con sensibilità corneale ridotta o assente.

La recente letteratura mostra l'importanza di una diagnosi precoce e l'efficacia del fattore di crescita nervoso ricombinante umano (rhNGF) nel trattamento di cheratiti neurotrofiche moderate o severe.

Le nuove strategie terapeutiche dovrebbero pertanto garantire un miglioramento dell'innervazione corneale per sostenere il rinnovamento cellulare e il processo di wound-healing.

Il nostro case report descrive un caso di cheratite neurotrofica in nevralgia trigeminale con valutazione dei dati clinici e morfologici ottenuti da trattamento con fattore di crescita nervoso ricombinante umano (rhNGF).

Pertanto, riportiamo il caso di una paziente di 31 anni di età affetta da nevralgia trigeminale e successiva ulcera neurotrofica trattata con trapianto multistrato di membrana amniotica complicato con perforazione e successivo intervento di cheratoplastica perforante.

A tre anni dall'intervento di PK (cheratoplastica perforante) mostrava la comparsa di difetto epiteliale centrale associato a cheratopatia diffusa con valori di sensibilità corneale assenti e un'importante riduzione dell'acuità visiva e alterazione degli indici qualitativi e quantitativi del film lacrimale.

È stata così sottoposta a trattamento topico con sostituti lacrimali in collirio (sodio ialuronato 0.15% collirio 1 goccia per 4 volte al giorno) e rhNGF in collirio (1 goccia per 6 volte al giorno) per 8 settimane e valutata periodicamente.

Keywords: cheratite neurotrofica, fattore di crescita nervoso ricombinante umano, sensibilità corneale

Abbreviations: cheratite neurotrofica (NK), fattore di crescita nervoso ricombinante umano (rhNGF), fattore di crescita nervoso (NGF), cheratoplastica perforante (PK), microscopia confocale in vivo (IVCM), tomografia a coerenza ottica del segmento anteriore (AS-OCT), acuità visiva meglio corretta (BCVA), Tear film Break Up Time (BUT).

Introduzione

La cheratopatia neurotrofica è una patologia corneale degenerativa dovuta a una perdita parziale o totale dell'innervazione trigeminale, vitale per l'integrità dell'epitelio e dello stroma corneale.

La mancanza e/o insufficiente innervazione favorisce edema stromale intercellulare, esfoliazione delle cellule epiteliali, difetti di riparazione epiteliale e perdita delle cellule calciformi mucipare nel contesto dell'epitelio congiuntivale.¹

Questi sintomi culminano in un'ulcerazione persistente e progressiva che può esitare in una compromissione importante della funzione visiva.

Numerose sono le condizioni che determinano un quadro di cheratopatia neurotrofica:

- Cause congenite: disautonomia familiare, displasia ectodermica anidrotica, sindrome di Goldenhar, anestesia congenita, sindrome di Mobius.
- Cause acquisite: dissezione del V nervo cranico o dei gangli trigeminali post chirurgia di nevralgia trigeminale, aneurisma, ictus, sclerosi multipla e tumori (neurinoma del nervo acustico o neurofibroma).
- Malattie sistemiche: diabete, lebbra e deficit di vitamina A.
- Malattie oculari: infezioni post-herpes (herpes simplex e herpes zoster), ustioni chimiche e fisiche, abuso di anestetici topici, tossicità da farmaci (timololo, betaxololo, diclofenac sodico, sulfacetamide 30%), trattamento chirurgico (cheratoplastica perforante) o laser (trauma dei nervi ciliari), incisioni corneali, flogosi cronica della superficie oculare, uso di lenti a contatto, neoplasia orbitale, distrofie corneali stromali (reticolare, granulare).²

Diversi studi si sono concentrati sul ruolo dei neuro-mediatori sensoriali nella fisiopatologia dell'epitelio corneale. Alcune ricerche su animali hanno dimostrato che nella cheratopatia neurotrofica si assiste frequentemente ad una deplezione della concentrazione di sostanza P (SP) e di acetilcolina (Ach).^{3,4} Studi più recenti hanno dimostrato invece che la combinazione della stessa sostanza P (SP) associata al fattore di crescita insulino-simile-1 (IGF-1) in formulazione topica sia capace di stimolare la migrazione delle cellule epiteliali corneali e l'espressione dell'integrina $\alpha 5$ e $\beta 1$, essenziali per l'attacco delle cellule epiteliali alle proteine della matrice extracellulare.⁵

Pertanto, un danno a carico dell'innervazione sensoriale corneale determina evidenti alterazioni dei livelli dei neuromediatori, una compromissione della vitalità delle cellule epiteliali e il successivo sviluppo di difetti epiteliali ricorrenti o persistenti.

La gravità dei segni può variare nel corso della malattia; alcuni pazienti sviluppano precocemente lesioni gravi e altri pazienti dopo molti anni.

Nella diagnosi assume un valore di rilievo l'anamnesi (storia di diabete mellito o terapie sistemiche specifiche, pregressa chirurgia corneale o cheratite erpetica) e un accurato esame del segmento anteriore.

La sensibilità corneale si analizza con un cotton fioc o con l'estesimetro di Cochet-Bonnet (un valore inferiore a 5 mm è clinicamente significativo), utile per localizzare e quantificare la perdita di sensibilità corneale registrando la risposta del paziente al tocco del filo di nylon (tra 0 e 6 cm).⁶

Utile è l'esecuzione del Test di Schirmer, spesso alterato a seguito della scarsa sensibilità corneale.⁷

All'esame biomicroscopico del segmento anteriore spesso si apprezzano, a seconda del grado di coinvolgimento degli strati corneali:

- cheratopatia puntata superficiale con epitelio a tratti irregolare, opaco ed edematoso;
- difetti epiteliali persistenti con ispessimento dei margini e refrattari a trattamento medico;
- espansione di difetti epiteliali preesistenti con edema stromale e infiltrazione infiammatoria;
- melting dello stroma corneale e perforazione (raramente).

La progressione verso i quadri clinicamente più gravi può risultare virtualmente asintomatica per il paziente affetto da cheratite neurotrofica.

Mackie nel 1995 ha proposto una classificazione della cheratite neurotrofica che la distingue in tre stadi a seconda della severità del quadro clinico:

Stadio I: caratterizzato da alterazioni dell'epitelio corneale, che risulta opaco e presenta cheratopatia puntata superficiale ed edema corneale. Si assiste spesso a iperplasia dell'epitelio, opacità stromali e neovascolarizzazione corneale.

Stadio II: caratterizzato dallo sviluppo di difetti epiteliali spesso localizzati in cornea centrale, edema stromale con pieghe della Descemet a volte associato ad attività infiammatoria in camera anteriore.

Stadio III: caratterizzato da ulcere corneali profonde, con edema stromale perilesionale e necrosi asettica che possono evolvere in perforazione e melting stromale.⁸

Le innovazioni tecnologiche nell'imaging diagnostico corneale hanno permesso però di poter studiare accuratamente la morfologia della struttura corneale. Pertanto, recentemente alcuni studi hanno proposto una nuova classificazione della cheratite neurotrofica in cui si è valutata la gravità del danno delle fibre nervose sub-basali e l'estensione in profondità delle ulcere

stromali attraverso l'uso della microscopia confocale in vivo (IVCM) e della tomografia a coerenza ottica del segmento anteriore (AS-OCT).

Questa nuova classificazione sembra definire meglio, al momento della diagnosi, le alterazioni cellulari e strutturali delle cornee colpite, con possibili valori prognostici e terapeutici nella gestione della cheratite neurotrofica.⁹

La gestione della cheratite neurotrofica rappresenta un vero dilemma terapeutico per gli oftalmologi. Diversi trattamenti medici e chirurgici sono stati proposti per arrestare la progressione della malattia e per evitare la perforazione corneale.

Le procedure chirurgiche possono preservare l'integrità oculare, ma spesso sacrificano l'aspetto estetico e la funzione visiva. Da qui l'importanza dei neuropeptidi e dei fattori di crescita come il fattore di crescita neurotrofico umano ricombinante, importanti per la cura e la prevenzione della cheratite neurotrofica.

Il fattore di crescita nervoso (nerve growth factor, NGF) infatti svolge un ruolo importante nella proliferazione e nella differenziazione delle cellule epiteliali, oltre che nella sopravvivenza dei nervi sensoriali corneali.

Cenegermin, una forma ricombinante dell'NGF (Nerve Growth Factor) umano, è stato recentemente approvato in Europa come formulazione in collirio per la cheratite neurotrofica.¹⁰

Il collirio è stato autorizzato dall'Agenzia italiana del farmaco da gennaio 2018 per il "Trattamento della cheratite neurotrofica moderata (difetto epiteliale persistente) o severa (ulcera corneale) negli adulti".

Caso clinico

Presentiamo il caso di una paziente di 31 anni di età e in condizioni di buona salute generale.

Nel Novembre 2014 riferisce diagnosi clinica e strumentale di nevralgia trigeminale di tipo 1 associata ad alterazione del "blink reflex o riflesso corneale". Nella terapia del dolore lo studio del riflesso corneale (contrazione involontaria delle palpebre provocata da uno stimolo della cornea oppure da una luce intensa) è particolarmente utile nell'identificare le nevralgie trigeminali in cui è presente un ritardo di conduzione dell'afferenza trigeminale. È in aggiunta un importantissimo test per lo studio dei dolori al volto lamentati da malati colpiti da sclerosi multipla e per l'analisi delle algie facciali di complessa presentazione.

A un mese dalla diagnosi di nevralgia trigeminale (sottoposta a sola terapia medica) la paziente riferisce la comparsa in occhio destro di un'ulcera corneale centrale profonda trattata inizialmente come ulcera a carta

geografica di verosimile natura erpetica. Alla somministrazione di terapia topica antivirale, si assiste comunque a peggioramento della sintomatologia e dell'acuità visiva. A seguito di importante assottigliamento dello stroma corneale si decide di intervenire con apposizione di membrana amniotica multistrato.

A un anno dall'intervento di innesto di membrana amniotica, la paziente giunge alla nostra osservazione con diagnosi di perforazione corneale in ulcera recidivante. Si ricorre pertanto a intervento di cheratoplastica perforante (PK), ma a due anni dall'intervento di PK si assiste a comparsa di un difetto epiteliale centrale associato a cheratopatia diffusa con valori di sensibilità corneale assenti e un'importante riduzione dell'acuità visiva. Dal quadro anamnestico e clinico della paziente viene fatta diagnosi di cheratopatia neurotrofica in stadio II di Mackie.

La paziente è stata così sottoposta a trattamento topico con sostituti lacrimali (sodio ialuronato 0.15% collirio 1 goccia per 4 volte al giorno) e con rhNGF (Cenegermin) in collirio 1 goccia per 6 volte al giorno per 8 settimane e valutata periodicamente.

I parametri monitorati settimanalmente sono stati: BCVA (acuità visiva meglio corretta), estesiometria corneale con filo di cotone (analizzata nei 4 quadranti), Schirmer test I, BUT, colorazione corneale con fluoresceina secondo scala di Oxford (Tabella 1).






| PANEL | GRADE | CRITERIA |
|--|-------|---|
| A  | 0 | Equal to or less than panel A |
| B  | I | Equal to or less than panel B, greater than A |
| C  | II | Equal to or less than panel C, greater than B |
| D  | III | Equal to or less than panel D, greater than C |
| E  | IV | Equal to or less than panel E, greater than D |
| >E | V | Greater than panel E |

Tabella 1. Valutazione colorazione con fluoresceina congiuntivale e corneale: Schema di Oxford.

Il test della sensibilità corneale con filo di cotone permette di rilevare la presenza di una sensibilità normale, ridotta o assente in tutti i quadranti della superficie corneale. Nel preoperatorio i dati ottenuti hanno mostrato un quadro di completa anestesia corneale. A partire dalla 4 settimana di trattamento con rhNGF in collirio la paziente iniziava ad avvertire il contatto con il filo di cotone.

Successivamente è stata sottoposta al test dell'acuità visiva (BCVA espressa in LogMAR) che ha mostrato un progressivo recupero della funzione visiva per via del processo di riepitelizzazione indotta dalla somministrazione del collirio e di riduzione della flogosi della superficie oculare.

Infatti la paziente già alla seconda settimana di trattamento con Cenergermin presentava un netto miglioramento dell'acuità visiva (BCVA) da 0.2 LogMAR a 2.5 LogMAR.

Alla quinta settimana di trattamento, con l'avvenuto processo di riepitelizzazione, la BCVA corrispondeva a 3.2 LogMAR, mantenendosi costante fino al termine della terapia.

Dopo attenta valutazione del segmento anteriore e degli annessi, sono stati eseguiti i test della funzione del film lacrimale, quali test di Schirmer e tear film break up time (BUT) e il test di colorazione corneale con fluoresceina, che permette di mostrare eventuali danni a carico dell'epitelio corneale e congiuntivale.

Il test di Schirmer I (senza anestetico) è considerato un indicatore della quantità di lacrime prodotte, somma della secrezione così detta basale e riflessa.¹¹ Si esegue in ambiente poco illuminato, apponendo una cartina nel fornice inferiore al terzo esterno e se ne misura l'impregnazione dopo 5 minuti, avendo il paziente tenuto gli occhi chiusi. Sebbene il limite dei valori normali secondo Schirmer fosse originariamente una impregnazione superiore ai 15 mm dopo 5 minuti ad occhi chiusi (15mm/5'), oggi si è d'accordo nel definire come franca iposecrezione lacrimale una impregnazione < 5mm/5', e già pre-patologico un valore di 6 -10mm/5'.

La paziente, al termine della somministrazione della terapia con rhNGF in collirio, non ha mostrato un significativo miglioramento nella secrezione del film lacrimale rispetto ai valori preoperatori, così come per il

Tear film Break Up Time (BUT), risultato stabile durante tutto il periodo di follow-up.

Il Tear film Break Up Time (BUT), spesso ritrovato in letteratura abbreviato come BUT o TBUT, è un test qualitativo ideato da Norn¹² nel 1969, atto a verificare la stabilità del film lacrimale.

Secondo Norn, con la fluoresceina instillata, un valore inferiore ai 10 secondi di tempo alla prima rottura del film lacrimale è indicatore di problemi di lacrimazione significativi, sebbene il test abbia comunque sempre presentato alcune difficoltà nella sua standardizzazione. Le modificazioni della risposta corneale al trattamento con rhNGF in collirio, sono state infine valutate con il test colorazione corneale con coloranti vitali quali la fluoresceina.

Nel preoperatorio e nelle prime settimane di follow-up la paziente mostrava un difetto epiteliale corneale centrale positivo alla colorazione con fluoresceina con edema perilesionale e flogosi della superficie oculare.

Al termine del trattamento con rhNGF in collirio si apprezzava una lieve epiteliopatia diffusa associata a recupero significativo della sensibilità (*Fig. 1*).

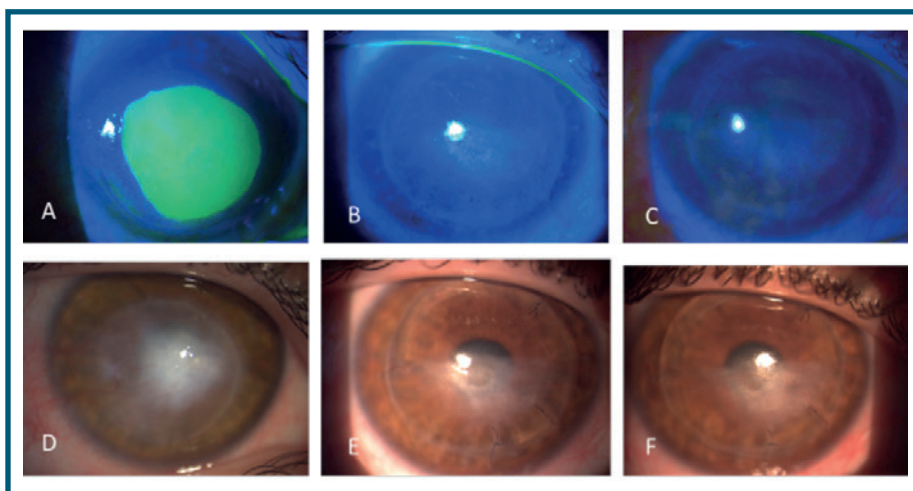


Fig. 1 - Difetto epiteliale in cheratopatia neurotrofica in luce blu (A) e in luce bianca (D). Chiusura progressiva del difetto (B, C, E, F)

Discussione

La disfunzione trigeminale può verificarsi nel 15-18% dei pazienti che eseguono ganglionectomie trigeminali o a seguito di trauma chirurgico involontario.^{13,14} Altre cause non chirurgiche di disfunzione trigeminale includono incidenti cerebrovascolari, sclerosi multipla, tumori e aneurismi.

L'anestesia corneale che porta alla perforazione è stata descritta anche a seguito di cheratite da *Acanthamoeba*, ad abuso di anestesia^{15,16} e di intervento di cheratoplastica perforante.^{17,18}

Nei casi di ridotta o assente sensibilità corneale la perforazione corneale può essere particolarmente devastante, poiché il paziente spesso non è consapevole della gravità del processo patologico a causa della mancanza di dolore.

Nel nostro caso infatti, la paziente, con diagnosi di ulcera corneale neurotrofica trattata con soli sostituti lacrimali, LAC terapeutica e terapia antibiotica topica, presentava nell'arco di qualche mese un peggioramento del quadro clinico con successiva perforazione.

Sul trapianto corneale eseguito a scopo tettonico, veniva diagnosticata, dopo un periodo di tempo pari a circa tre anni, la presenza di cheratopatia neurotrofica e anestesia corneale.

Sebbene siano stati proposti diversi trattamenti medici e chirurgici, la cheratopatia neurotrofica rimane comunque difficile da trattare.

La gestione deve essere basata sullo stadio della malattia e della gravità ed è possibile individuare tre tipologie di trattamenti: medico, parachirurgico e chirurgico. Tra le procedure parachirurgiche si annoverano l'uso di lenti a contatto terapeutiche, la chiusura palpebrale con tarsorrafia o eventuale iniezione di tossina botulinica per proteggere la cornea da insulti esterni. Queste procedure possono comportare una drastica riduzione dell'acuità visiva del paziente.

Il trattamento chirurgico invece è previsto per stadi di cheratite neurotrofica avanzati con descemetocle (stadio 3).

Utile ed efficace è il trapianto multistrato di membrana amniotica sul tessuto meltoide. La letteratura ha documentato infatti una migrazione dei cheratociti all'interno dello stroma della membrana con ripopolazione del tessuto corneale, aumento del suo spessore e rimodellamento del tessuto amniotico inglobato nella cornea.¹⁹

Allo stesso modo anche l'applicazione di lembi congiuntivali può essere efficace nei pazienti con prognosi visiva scarsa e grave danno tissutale.²⁰

Il trattamento medico, infine, ha lo scopo di prevenire la comparsa del difetto epiteliale, dell'eventuale melting corneale e di ripristinare l'integrità della superficie oculare.

Diverse sono le soluzioni in collirio proposte:

1. Sostituti lacrimali senza conservanti: hanno lo scopo di lubrificare adeguatamente la superficie oculare e di diluire i mediatori pro-infiammatori nel film lacrimale garantendo il processo di riepitelizzazione ed evitando la citotossicità;
2. Utilizzo del siero autologo: è dibattuto per via del rischio di instillare anticorpi circolanti o mediatori proinfiammatori in pazienti con malattie sistemiche quali la sclerosi multipla;

3. Utilizzo di glucocorticoidi topici privi di conservanti: è importante per la riduzione del processo infiammatorio, così come la ciclosporina topica e il tacrolimus topico allo dallo 0.03% allo 0.1%.²¹

4. Utilizzo di prodotti medici biologici (RGTA, Sostanza P, Timosina beta-4, Nicergolina): favorisce il processo di riepitelizzazione in maniera generica, riducendo la flogosi della superficie oculare.

5. rhNGF (Cenegermin): il fattore di crescita nervoso umano ricombinante ha lo scopo di promuovere il processo di riepitelizzazione grazie al ripristino dell'innervazione corneale danneggiata. Il Cenegermin è infatti una soluzione in collirio limpida e incolore a pH 7.0-7.4 e osmolarità pari a 280-300 mOsm/kg. È indicato per il trattamento della cheratite neurotrofica moderata (difetto epiteliale persistente) o severa (ulcera corneale) negli adulti.

L'efficacia e la sicurezza del Cenegermin sono state valutate in due studi indipendenti, multicentrici e randomizzati in doppio cieco e controllati con veicolo (NGF0212 e NGF0214) in pazienti con cheratopatia neurotrofica moderata o grave.

I risultati ottenuti hanno dimostrato una guarigione completa della cornea a 4 e 8 settimane di trattamento rispetto al veicolo.

Anche nel nostro caso clinico sono state descritte le modificazioni della superficie oculare e della sensibilità corneale di una paziente con cheratopatia neurotrofica di tipo 2 dopo somministrazione topica di Cenegermin collirio (20 µg/ml per 6 volte al giorno) in un periodo di tempo di 8 settimane.

I risultati hanno mostrato un incremento della sensibilità corneale a partire dalla quarta settimana di follow-up associato a un recupero modesto dell'acuità visiva e ad un processo di riepitelizzazione con guarigione del difetto epiteliale.

Il Cenegermin pertanto sembra avere un'azione diretta sull'epitelio corneale stimolando non soltanto la reinervazione corneale migliorandone la sensibilità, ma anche la proliferazione e la differenziazione delle cellule epiteliali corneali.

Il ripristino della sensibilità corneale dopo il trattamento con il rhNGF ha dimostrato l'efficacia di tale terapia nel restituire alla cornea l'innervazione sensoriale. Questa possibilità è coerente con il noto ruolo fisiopatologico dell'innervazione sensoriale nel processo di guarigione della ferita corneale. La cornea è un tessuto virtualmente avascolare, ma ha una ricca innervazione (40 volte più della polpa del dente e 400 volte più della pelle). Pertanto, qualsiasi reazione infiammatoria e

successiva guarigione sono controllate da tale componente neuronale.²² La presenza di un danno chirurgico (come quello che può verificarsi durante la manipolazione del nervo trigemino o nella cheratoplastica perforante) o di un danno chimico (come quello causato dall'abuso di anestetici locali) può, infatti, indurre gravi alterazioni del metabolismo e della vitalità dell'epitelio corneale, ritardarne la guarigione, e favorire la formazione di ulcere trofiche.^{23,24}

Il lieve recupero dell'acuità visiva mostrato dalla nostra paziente al termine del trattamento sembra essere correlato alla scomparsa del difetto epiteliale e al ripristino dell'integrità della superficie oculare.

Non si sono apprezzate modifiche significative dei

valori del test di Schirmer di tipo 1 e del BUT per via del quadro di secchezza oculare legato alla patologia di base della paziente.

È possibile concludere che la cheratopatia neurotrofica è una patologia complessa e caratterizzata da una molteplicità di quadri clinici in cui è di fondamentale importanza individuare un adeguato iter diagnostico e ottenere una gestione precisa e tempestiva della patologia.

Il fattore di crescita nervoso ricombinante umano o Cenergermin (rhNGF), grazie all'efficacia dimostrata, rappresenta pertanto, nel trattamento della cheratopatia neurotrofica, una valida alternativa a procedure più invasive. ■

BIBLIOGRAFIA

1. Groos Jr EB. Neurotrophic keratitis. In: Krachmer JH, Mannis MJ, Holland EJ (eds.) *Cornea: Clinical Diagnosis and Management*. Mosby: St Louis, 1997, pp 1340.
2. Gilbard JP, Rossi SR. Tear film and ocular surface changes in a rabbit model of neurotrophic keratitis. *Ophthalmology* 1990; 97: 308-312.
3. Mishima S. The effects of the denervation and the stimulation of the sympathetic and trigeminal nerve on the mitotic rate of the corneal epithelium in the rabbit. *Jpn J Ophthalmol* 1957; 1: 65-73.
4. Shimizu T, Izumi K, Fujita S, Koja T, Sorimachi M, Ohba N et al. capsaicin-induced corneal lesions in mice and the effects of chemical sympathectomy. *J Pharmacol Exp Ther* 1987; 243: 690-695.
5. Chikama T, Fukuda K, Morishige N, Nishida T. Treatment of neurotrophic keratopathy with substance-P-derived peptide (FGLM) and insulin growth factor 1. *Lancet* 1998; 351: 1783-1784.
6. Norn MS. Measurement of sensitivity. In: Norn MS (ed). *External Eye Diseases. Methods of Examination*. Munksgaard International Publisher Ltd: Copenhagen, 1974; 133-7.
7. Wright P, Mackie IA. Mucus in the healthy and diseased eye. *Trans Ophthalmol Soc UK* 1977; 97: 1-7.
8. Sacchetti M, Lambiase A. Diagnosis and management of neurotrophic keratitis, in *Clin Ophthalmol*, vol. 8, 2014, pp. 571-9.
9. Mastropasqua L, Nubile M, Lanzini M, Calienno R, Dua HS. In vivo microscopic and optical coherence tomography classification of neurotrophic keratopathy. *J Cell Physiol*. 2018 Sep 21. [Epub ahead of print]
10. Emeraro F, Forbice E, Romano V, Angi M, Romano MR, Fillipelli ME, Di Iorio R, Costagliola C. Neurotrophic keratitis, in *Ophthalmologica*, vol. 231, 2014, pp. 191-7.
11. Sjögren H. Zur Kenntnis der Keratoconjunctivitis sicca (Keratitis filiformis bei Hypofunktion der Tranendrüsen). *Acta Ophthalmol Suppl* 1933 Mar;13(1-2):40-45.
12. Lee JH, Kee CW. The significance of tear film break - up time in the diagnosis of dry eye syndrome. *Korean J Ophthalmol* 1988; 2:69-71.
13. Alper MG. The anesthetic eye: an investigation of changes in the anterior ocular segment of the monkey caused by interrupting the trigeminal nerve of various levels along its course. *Trans Am Ophthalmol Soc* 1976; 72:323.
14. Sweet WH, Wepsic JG. Controlled thermocoagulation of trigeminal ganglion and rootlets for differential destruction of pain bers. *Trigeminal neuralgia, J Neurosurg* 1974;40:143-56.
15. Auran JD, Starr MD, Jakobiec FA. Acanthamoeba keratitis. A review of the literature. *Cornea* 1987; 6:2-26.
16. Zigelbaum BM, Donnenfeld ED, Perry HD, et al. Corneal ulcer caused by combined intravenous and anesthetic abuse of cocaine. *Am J Ophthalmol* 1993; 116:241-42.
17. Rexed B, Rexed V. Degeneration and regeneration of corneal nerves. *Br J Ophthalmol* 1951; 35:38-49.
18. Mathers WD, Jester JV, Lemp MA. Return of human corneal sensitivity after penetrating keratoplasty. *Arch Ophthalmol* 1988; 106:210-11.
19. Nubile M, Dua HS, Lanzini M, Ciancaglini M, Calienno R, Said DG, Pocobelli A, Mastropasqua R, Carpineto P. In vivo analysis of stromal integration of multilayer amniotic membrane transplantation in corneal ulcers. *Am J Ophthalmol* 2011; 151:809-22 e801.
20. Dua HS, Said DG, Messmer EM, Rolando M, Benitez-Del-Castillo JM, Hossain PN, Shortt AJ, Geerling G, Nubile M, Figueiredo FC, Rauz S, Mastropasqua L, Rama P, Baudouin C. Neurotrophic keratopathy. *Prog Retin Eye Res* 2018.
21. Fukushima A, Ohashi Y, Ebihara N, Uchio E, Okamoto S, Kumagai N, Shoji J, Takamura E, Nakagawa Y, Namba K, Fujishima H, Miyazaki D. Therapeutic effects of 0.1% tacrolimus eye drops for refractory allergic ocular diseases with proliferative lesion or corneal involvement. *Br J Ophthalmol*. 2014 Aug; 98(8):1023-7. Epub 2014 Apr 2.
22. Tervo K, Latvala TM, Tervo TM. Recovery of corneal innervation following photorefractive keratoablation. *Arch Ophthalmol* 1994; 112:1466-147.
23. Paton L. The trigeminal and its ocular lesions. *Br J Ophthalmol* 1926; 10:305-342
24. Epstein DL, Paton D. Keratitis from misuse of corneal anesthetics. *N Engl J Med* 1968; 279:396-399.

La luce e gli effetti dannosi sulla retina



Amedeo Lucente

Abstract

L'articolo parte dalla descrizione della luce come onda elettromagnetica per arrivare alla comprensione del danno retinico da esposizione. Si discutono brevemente le teorie di Newton e Huygens, le caratteristiche fisiche delle onde elettromagnetiche e gli effetti biologici sull'uomo. La fisiopatologia del danno sulla retina, trattato nella seconda parte dell'articolo, evidenzia il rapporto tra luce blu e AMD, e l'impatto sulla retina delle nuove sorgenti luminose, LED e OLED.

Keywords and abbreviations: AGE advanced glycation end-product, AMD age related macular degeneration, CMBR Cosmic Microwave Background Radiation, ICNIRP International Commission on Non-Ionizing Radiation Protection, ILM internal limiting membrane, LED Light Emitting Diode, MP Macular Pigment, MPOD macular pigment optical density, OLED Organic Light Emitting Diode, RAGE Receptor for advanced glycation endproducts, ROS Reactive Oxygen Species, SAD Seasonal affective disorder, SERT Serotonin transporter, RPE Retinal Pigment Epithelium.

La luce e la visione unitaria della Fisica moderna

La luce è una parte dello spettro elettromagnetico. Il dibattito sulla sua natura corpuscolare o ondulatoria nasce nel XVII Secolo.

La natura composta della luce fu dimostrata per la prima volta nel 1666 dal matematico e fisico inglese *Isaac Newton* (1642-1727).

Newton pensava alla luce come piccoli corpuscoli che si propagavano in linea retta, e formulò la teoria corpuscolare.

L'astronomo e fisico olandese *Christiaan Huygens* (1629-1695) paragonò invece la luce al suono, alle onde marine, discutendone compiutamente nel suo "Traité de la lumière" qualche anno dopo, nel 1690 [1].

La teoria ondulatoria fu confermata un secolo dopo, nel 1801, da *Thomas Young* (1773-1829), scienziato e medico britannico poliglotta (all'età di quattordici anni parla sette lingue).

L'esperimento che lo rese celebre è molto noto: quando un raggio di luce fuoriesce da un foro di uno schermo opaco in una stanza buia e colpisce una parete con due feritoie a una certa distanza, da questi due spazi lineari si proiettano sulla superficie di una terza parete zone alterne di luce e ombre.

Si produce un'interferenza costruttiva. (sommatoria) o distruttiva (di sottrazione), la formazione di bande o frange chiare e scure (Fig. 1a, 1b).

Tale modalità di trasmissione della luce conferma il modello ondulatorio sostenuto inizialmente da Huygens [2].

Quanto osservato non accadrebbe infatti se la luce si propagasse in linea retta; ogni fenditura agisce come nuova sorgente, diramando luce in tutte le direzioni.

Young inoltre scoprì che la lunghezza di un'onda sinusoidale, cioè la distanza fra due creste o valli successive, determina il colore della luce (Fig. 2a, 2b, 2c), e nel campo dell'ottica, contribuì in modo determinante alla comprensione dell'astigmatismo.

Le due teorie sulla natura della luce furono per lunghi anni fonte di grande dibattito e scontro culturale fino ai primi decenni del XVIII Secolo.

Questo dibattito implicava, infatti, numerosi sviluppi teorici.

Considerata come un'onda, la luce non può trasportare materia, possibile nella teoria corpuscolare; inoltre la velocità della luce nei mezzi trasparenti è minore che nel vuoto.

Tali considerazioni indussero il fisico scozzese *James*

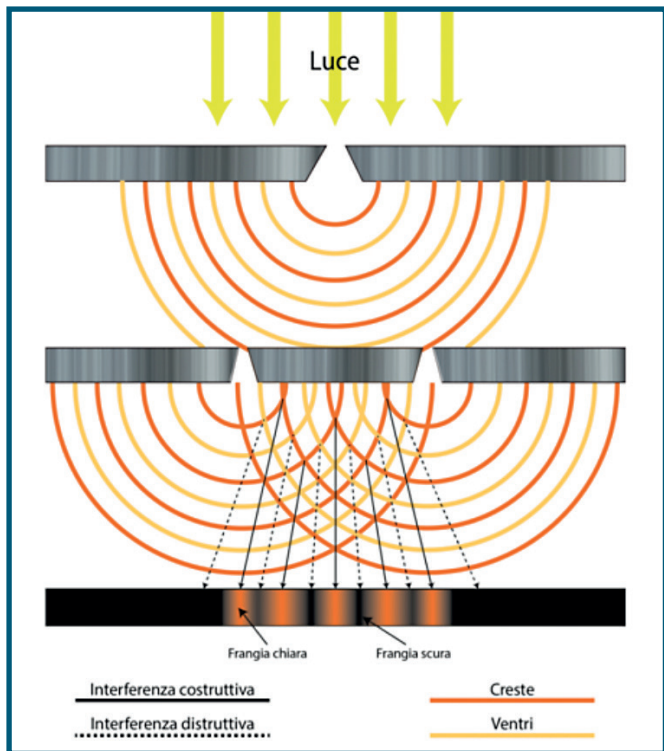


Fig. 1a - Esperimento di Young che evidenzia la natura ondulatoria della luce

Clerk Maxwell (1831-1879), tra i più grandi scienziati dell'era moderna morto a soli 48 anni, a pensare alla luce come onda elettromagnetica, una perturbazione di campi elettrici e magnetici.

Le personali convinzioni filosofiche e religiose influenzarono non poco la sua attività scientifica.

Da molti studiosi la teoria di Maxwell è considerata come il passo più significativo nel progresso della fisica da Newton ad Einstein.

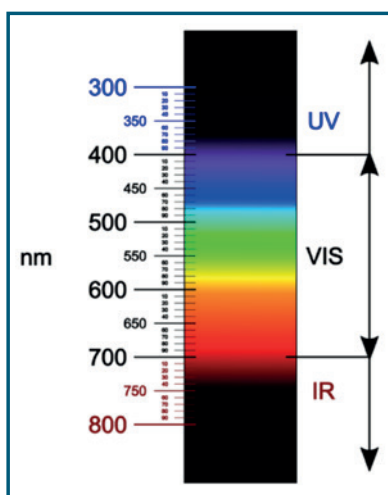


Fig. 2a - Spettro elettromagnetico tra 300nm e 800nm suddiviso in UV ultravioletto, VIS Visibile, IR infrarosso e relativi colori nello spettro visibile

Le sue equazioni differenziali dimostrano che l'elettricità, il magnetismo e la luce sono manifestazioni del medesimo fenomeno: il campo elettromagnetico.

Il lavoro di Maxwell è stato definito da più parti «la seconda grande unificazione della fisica».

Nel suo lavoro "On physical lines of force" rielaborò le intuizioni di Newton formulando compiutamente la teoria

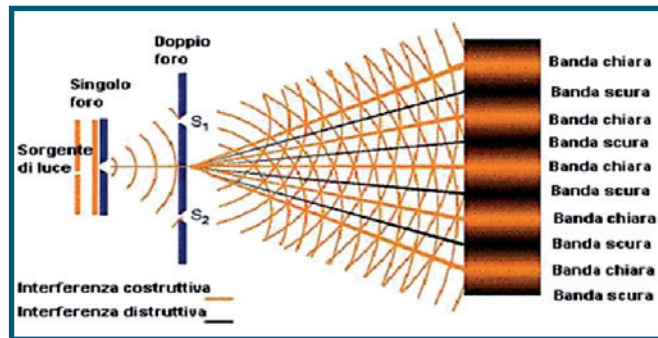


Fig. 1b - Esperimento di Young con in evidenza le bande d'interferenza chiare e scure

dell'elettromagnetismo [3].

Newton, nei suoi *Principia* del 1687, tentò la prima unificazione della Fisica, correlando gli esperimenti di Galileo sulla gravità terrestre, le leggi del movimento planetario di Keplero e il fenomeno delle maree nella legge della gravitazione universale [4].

Maxwell riteneva che le sue 4 equazioni differenziali, formulate nel 1866, dalle quali si possono ottenere le proprietà dei campi elettrici e magnetici, da molti matematici definite simmetriche ed eleganti, dovessero riflettere tutta la bellezza della natura (Fig. 3) [5,6].

Nel 1900 il fisico tedesco *Max Planck* (1858–1947),

| Colore | Lunghezza d'onda | Frequenza |
|-----------|------------------|---------------|
| rosso | ~ 700-630 nm | ~ 430-480 THz |
| arancione | ~ 630-590 nm | ~ 480-510 THz |
| giallo | ~ 590-560 nm | ~ 510-540 THz |
| verde | ~ 560-490 nm | ~ 540-610 THz |
| blu | ~ 490-450 nm | ~ 610-670 THz |
| viola | ~ 450-400 nm | ~ 670-750 THz |

Fig. 2b - Rapporto tra colore, frequenza e lunghezza d'onda nello spettro visibile

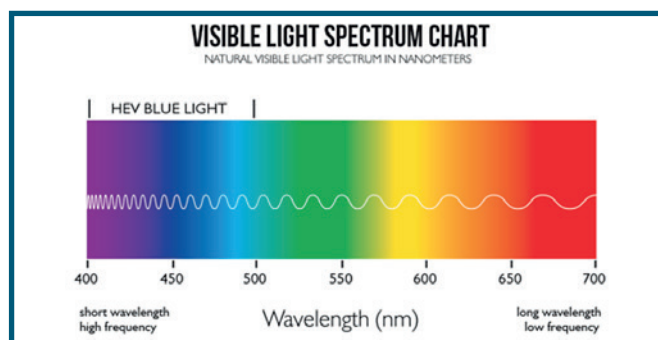


Fig. 2c - Lunghezza d'onda, frequenza e colore corrispondente nello spettro visibile

$$\int_s \vec{E} \cdot d\vec{s} = \frac{\sum Q_i}{\epsilon_0}$$

$$\oint_\gamma \vec{E} \cdot d\vec{l} = -\frac{\Delta\Phi(\vec{B})}{\Delta t}$$

$$\int_s \vec{B} \cdot d\vec{s} = 0$$

$$\oint_\gamma \vec{B} \cdot d\vec{l} = \mu_0 \left(i + \epsilon_0 \frac{\Delta\Phi(\vec{E})}{\Delta t} \right)$$

Fig. 3 - Le quattro equazioni di Maxwell

iniziatore della fisica quantistica, rese noto che gli scambi di energia nei fenomeni di emissione e di assorbimento delle radiazioni elettromagnetiche avvenivano in forma discreta, proporzionale alla frequenza di oscillazione.

Nel 1901 Planck sostenne che gli atomi assorbono ed emettono radiazioni in modo discontinuo, per quanti di energia, cioè quantità finite di energia.

Questa sua teoria gli valse il premio Nobel per la fisica nel 1918 [7].

Nel 1905 *Albert Einstein* (1879-1955), Nobel per la Fisica nel 1921, per spiegare l'effetto fotoelettrico, riprese il concetto dei quanti d'energia di Planck [8].

Riaffermò che l'effetto fotoelettrico presuppone l'esistenza di quanti di luce, pacchetti indivisibili e discreti di energia.

Vent'anni dopo, nel 1926, il chimico statunitense *Gilbert N. Lewis* (1875-1946) chiamò i quanti d'energia fotoni (dal greco φως gen. φωτός "phòs, photòs", luce).

Il fotone ha massa nulla, non trasporta alcuna carica elettrica, e il suo momento angolare intrinseco, lo spin, può assumere solo i due valori, ± 1 , che corrispondono ai diversi stati classici di polarizzazione.

Nel vuoto i fotoni si propagano sempre alla velocità della luce, e il loro raggio d'azione è illimitato.

Questo significa che un fotone può continuare a viaggiare nello spazio-tempo indefinitamente, senza alcun limite, finché non è assorbito da un'altra particella.

Per questo motivo è possibile rilevare i fotoni emessi nelle prime fasi di vita dell'universo, che costituiscono la radiazione cosmica di fondo, la CMBR (Cosmic

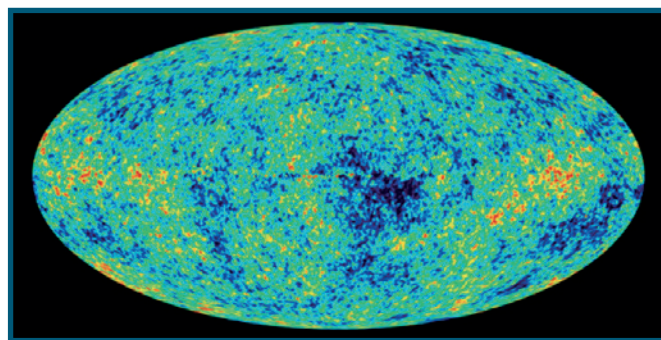


Fig. 4 - Mappa della radiazione cosmica di fondo

Microwave Background Radiation), radiazione elettromagnetica che permea l'universo, considerata la prova del Big Bang (Fig. 4) [8].

La CMBR fu scoperta nel 1964 dagli astronomi statunitensi *Arno Penzias* e *Robert Woodrow Wilson* al termine di uno studio avviato nel 1940, che li portò a conseguire il Premio Nobel per la fisica nel 1978.

Un fotone ha una frequenza di vibrazione ν e una lunghezza d'onda λ ; il loro prodotto è pari alla velocità di propagazione dell'onda C , in questo caso della luce:

$$\lambda \nu = C$$

All'aumentare della frequenza diminuisce la lunghezza d'onda e viceversa.

I fotoni inoltre trasportano un'energia E proporzionale alla frequenza:

$$E = h \nu \quad (h = \text{costante di Planck}).$$

L'energia perciò è direttamente proporzionale alla frequenza; maggiore è la frequenza, maggiore è l'energia. Da questo si comprende come le alte frequenze possano essere maggiormente dannose per la retina. Usando le unità del Sistema Internazionale (SI) si conviene che:

- l'energia E si misura in Joule
- la frequenza ν si misura in Hertz
- la costante di Planck h si misura in joule/secondi

Ad alte frequenze, come i raggi gamma, i fotoni trasportano grandi quantità di energia, e sono pericolosi alla struttura molecolare del DNA [9].

A basse frequenze invece, le energie trasportate si riducono considerevolmente, i fotoni si propagano senza essere ostacolati da oggetti di piccole dimensioni, e di conseguenza questo tipo di onde, come quelle radio, possono essere trasmesse a grandi distanze.

Quando una superficie metallica è colpita da un fascio di luce emette degli elettroni che si distaccano dalla sua superficie (Fig. 5).

La luce si comporta perciò come un'onda e un insieme

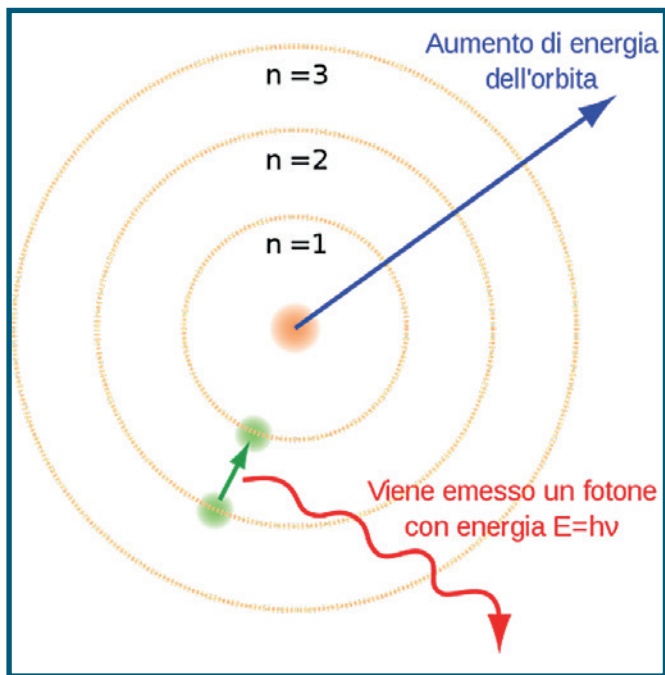


Fig. 5 - La collisione tra fotoni ed elettroni; l'elettrone eccitato si sposta su un livello energetico più esterno dell'atomo
(by: <http://www.andreaminini.org/fisical/>)

di corpuscoli, con riabilitazione della teoria corpuscolare di Newton. Einstein non escluse nessuna delle due teorie, sostenendo la natura dualistica della luce. Nei suoi ultimi anni Albert Einstein fu intensamente occupato ad elaborare una teoria unificatrice nella Fisica, come i suoi predecessori, Newton e Maxwell. L'aspirazione di un Universo governato da un principio unificatore non si limita al solo campo religioso, ma coinvolge le aspirazioni dell'Uomo in ogni settore, dallo spirito alla materia. Tutto questo enorme lavoro scientifico conferma che la matematica è la chiave di lettura dell'Universo, e che la fisica permette di metterne in evidenza le sue intrinseche caratteristiche.

Luce e salute

La luce non ci aiuta solo a vedere. E' anche un importante mezzo per regolare i nostri ritmi biologici, influenzando il benessere generale di tutti noi. Studi scientifici hanno confermato l'effetto biologico della luce sul nostro corpo. La luce ultravioletta influisce sulla produzione di vitamine; la luce blu in particolare contribuisce al nostro equilibrio ormonale, regolando l'umore e il ciclo sonno-veglia [10,11]. La privazione di sonno è una condizione che predispone a obesità, diabete e malattie cardiovascolari. La diffusione delle luci LED (Light Emitting Diode) può

aggravare ulteriormente questi effetti negativi. La Fondazione Nobel così commentò la scoperta dei LED: "Come le lampade a bulbo hanno illuminato il Ventesimo Secolo, i Led saranno le luci del Ventunesimo Secolo".

Ai suoi scopritori *Isamu Akasaki, Hiroshi Amano e Shuji Nakamura* verrà assegnato il Nobel per la Fisica nel 2014.

Una ricerca pubblicata sui Proceedings of the National Academy of Sciences da *Carla S. Möller-Levet et al.* dell'Università del Surrey a Guildford nel Regno Unito, chiarisce i meccanismi molecolari della correlazione tra luce e sonno.

Un periodo di sonno insufficiente influenza i meccanismi di regolazione genica, il genoma (o trascrittoma) del sangue umano, disturbando la regolazione dei ritmi circadiani [12].

In condizioni di forte illuminazione esterna il corpo secerne serotonina (5-idrossitriptamina, 5-HT), molecola scoperta nel 1935 a Pavia dal farmacologo *Vittorio Erspamer* (1909–1999); sui suoi testi molti di noi hanno studiato nel corso degli studi universitari.

Anche se gli entusiasmi degli anni Sessanta intorno a questa molecola si sono in seguito affievoliti, bisogna ricordare le tante funzioni modulate dalla sua concentrazione, come l'umore, il sonno, la temperatura corporea, la sessualità, l'empatia, le funzioni cognitive, la creatività e l'appetito, tanto da meritare l'appellativo di "ormone della felicità" [13].

Il cortisolo, ormone dello stress, contribuisce anch'esso al ritmo circadiano. Entrambi queste sostanze collaborano a farci sentire svegli e attivi.

La melatonina è invece considerata l'ormone del sonno, ci fa sentire stanchi e agevola il riposo quando è buio.

Talvolta s'instaura una "meteoropatia" che diventa condizione patologica; si parla in questo caso di SAD (Seasonal affective disorder), o di disturbi stagionali dell'umore.

Norman E. Rosenthal diede per primo il nome a tale disordine, correlandolo alla luce [14].

Di SAD ne soffrono più le donne e le persone che vivono lontano dall'equatore, dove d'inverno c'è meno luminosità.

Si è visto infatti come in inverno aumentino i livelli di SERT (Serotonin transporter), proteina di trasporto della serotonina [15].

La SERT si lega alla serotonina nelle sinapsi riportandola nel neurone presinaptico, impedendole di interagire con i propri recettori. Più alti sono i livelli di SERT, maggiore è la tendenza alla depressione.

Diversi farmaci antidepressivi agiscono su questa

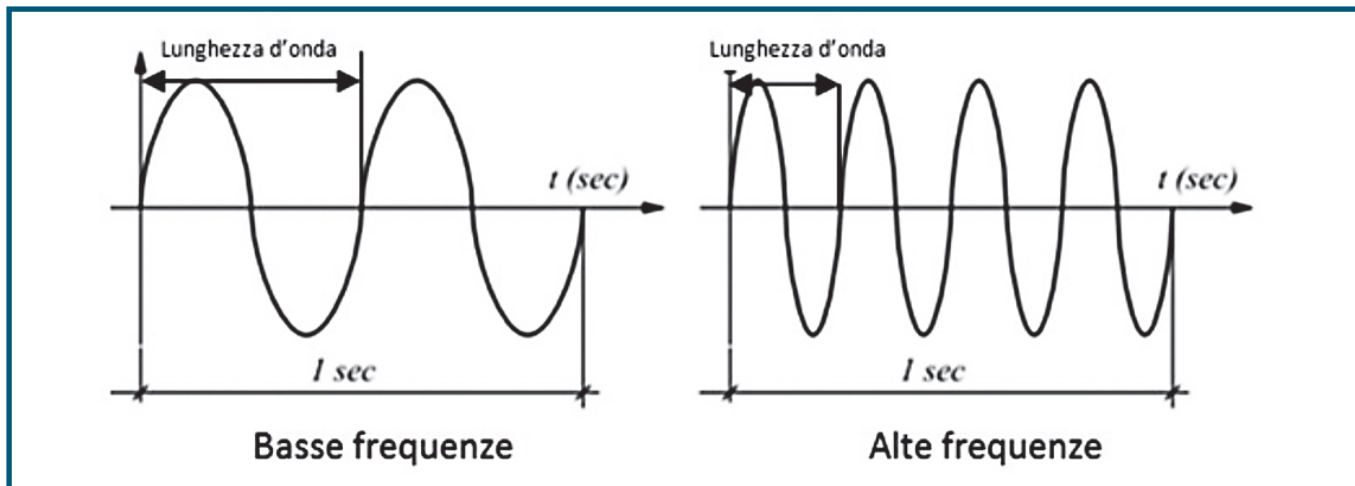


Fig. 6 - Rappresentazione grafica delle basse e alte frequenze dell'onda elettromagnetica

proteina per aumentare i livelli di serotonina.

Un'altra spiegazione biochimica della SAD è l'aumentata secrezione di melatonina come risposta alla scarsa luminosità.

Tale fenomeno potrebbe spiegare la maggiore sonnolenza e la minore attività che molte persone lamentano nei mesi invernali [16].

Caratteristiche delle onde elettromagnetiche

I fenomeni luminosi sono studiati utilizzando due modelli ottici alternativi: l'ottica geometrica e l'ottica ondulatoria. Nell'ottica geometrica il raggio luminoso è considerato una linea retta che si sposta in modo lineare sulla scia dei lavori di Newton.

Nell'ottica ondulatoria la luce è, più propriamente, un'onda che si propaga dal punto di origine in più direzioni, sulla scia dei lavori di Huygens.

Le onde elettromagnetiche hanno le seguenti caratteristiche:

- *Lunghezza d'onda (λ): distanza tra due creste o ventri dell'onda periodica; si misura in metri (m)*
- *Velocità (v): nel vuoto le onde elettromagnetiche si spostano alla velocità della luce (300.000 m/s)*
- *Frequenza (f): numero delle oscillazioni complete (o cicli) nell'unità di tempo (secondi s); si misura in hertz (Hz) o cicli al secondo*
- *Periodo (T): tempo necessario affinché un'onda completa passi per un dato punto; corrisponde a λ considerando il tempo*

Tra λ , v e f esiste la relazione:

$$\lambda = v/f = \text{velocità}/\text{frequenza}$$

La lunghezza d'onda e la frequenza sono perciò inversamente proporzionali; la velocità resta sempre costante al variare di questi due parametri.

Se la lunghezza d'onda è piccola, le creste sono ravvicinate, più numerose sono le oscillazioni complete che passano per un dato punto nell'unità di tempo, e la frequenza aumenta; se la lunghezza è lunga, per lo stesso punto passano minori oscillazioni complete, le creste dell'onda sono più distanti tra loro, e la frequenza diminuisce (Fig. 6).

Inoltre è utile ricordare che:

- *Potenza si misura in watt (W)*
- *Intensità luminosa si misura in candele(cd)*
- *Intensità d'illuminazione si misura in lux (lx)*

Tra W e J esiste la relazione:

$$1W = 1 J / 1 \text{ sec}$$

Pertanto la potenza W è proporzionale all'energia J erogata nell'unità di tempo t ; minore è il tempo d'erogazione più aumenta la potenza.

Questo dato temporale è molto importante nella comprensione del danno retinico da foto stress.

Componenti della luce e danno retinico

Il danno retinico dovuto alla luce era noto già nella civiltà greca. Ne parla Platone nel Fedone (386-385 a.C.), opera in cui Socrate esorta il popolo ateniese a proteggersi gli occhi durante le eclissi di sole.

In tempo più recente Galileo correlò i suoi problemi visivi con l'osservazione delle macchie solari per mezzo del cannocchiale da lui inventato, mentre Newton descrive lo scotoma che persisteva per giorni osservando il sole attraverso un telescopio [17,19].

Noell et al., in uno studio del 1966, riferirono che il danno retinico era possibile anche con basse intensità di luce [20].

Gli studi istologici di Green e Robertson del 1991 su

occhi enucleati per melanoma esposti ad intensità luminose variabili, confermarono la potenziale tossicità degli effetti della luce sulla retina neurosensoriale e sull'epitelio pigmentato [21].

L'aumento degli interventi di cataratta, l'uso sempre più universale del microscopio operatorio [22,23] e l'illuminazione con fibre ottiche endobulbari nelle vitrectomie, specie nella chirurgia al polo posteriore [24,27], hanno rilevato e confermato la fototossicità della luce sulla retina fin dagli anni Settanta.

Com'è noto le radiazioni ottiche sono formate da lunghezze che vanno dall'ultravioletto (100nm/400nm), alla luce visibile (400nm/760nm), all'infrarosso (760nm/10000nm) (Fig. 7).

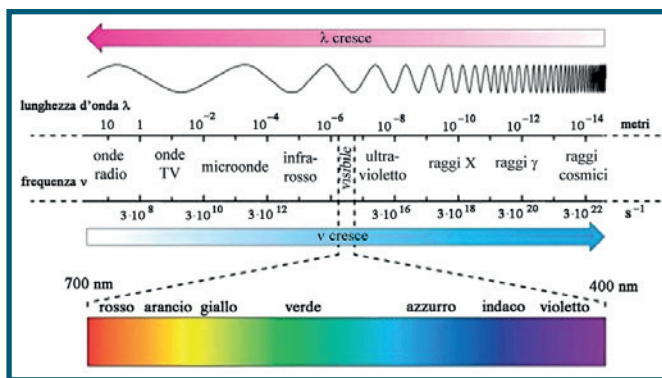


Fig. 7 - Grafico complessivo che mette in rapporto lunghezza e frequenza delle onde elettromagnetiche con evidenza dello spettro visibile

La CIE, Commissione internazionale per l'illuminazione (Commission Internationale de l'Éclairage), autorità internazionale sulla luce nata nel 1913 con sede a Vienna, ha suddiviso, in base all'energia, la luce ultravioletta UV e infrarossa IR in tre sottogruppi:

- UVA (315–400nm)
- UVB (260–315nm)
- UVC (100–260nm)

- IRA (700–1400nm)
- IRB (1400–3000nm)
- IRC (3000–10000+nm)

La luce visibile è composta a sua volta da lunghezze d'onda brevi (blue), medie (green), e lunghe (red), che corrispondono ai picchi dei pigmenti d'assorbimento dei coni retinici (Fig. 8) [28,30].

Fisiopatologia del danno cellulare da stress luminoso

La cornea e il cristallino sono strutture che tagliano

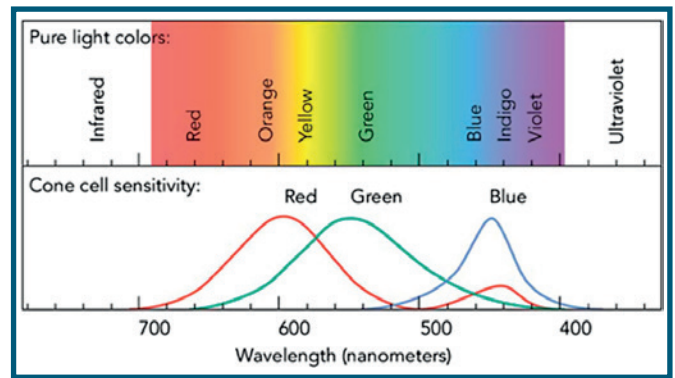


Fig. 8 - Lunghezze d'onda e sensibilità dei coni retinici

lunghezze d'onda selettive. La cornea assorbe quasi completamente le radiazioni ultraviolette inferiori a 295 nm, in pratica tutti i raggi UVC e la maggior parte dei raggi UVB, mentre il cristallino trasparente assorbe gran parte degli UVB e tutti gli UVA.

In presenza di cataratta le lunghezze corte tra 300 nm e 400 nm sono ancora più filtrate [31].

Il corpo vitreo, composto dal 98% di acqua, assorbe le lunghezze d'onda nello spettro visivo (400-700nm), le bande dell'IRA (700-1400nm), e quasi totalmente IRB e IRC.

Le lunghezze d'onda dello spettro elettromagnetico comunque comprese tra 400 e 1400 nm, se non tagliate nel percorso verso la retina da cornea, cristallino e vitreo, possono causare danno alle cellule bersaglio neuroretiniche [32,33].

L'istochimica del tessuto retinico permette un'ulteriore non trascurabile, aggiuntiva e intrinseca protezione attraverso i tre pigmenti maculari MP (Macular Pigment), zeaxantina, luteina e meso-zeaxantina.

In particolare la luteina, con un picco di assorbimento a 446 nm, è in grado di diminuire in maniera importante l'intensità della dannosa luce blu che raggiunge la retina.

Di recente la luteina è infatti utilizzata anche come colorante vitale in chirurgia vitreoretinica grazie alla sua comprovata azione schermo alla luce blu, e di protezione delle cellule neuronali durante il peeling della ILM. [34].

La densità di questi pigmenti varia per razza, individuo, età, ed è influenzata dallo stile di vita e dalla dieta. La densità dei pigmenti maculari MPOD (macular pigment optical density) sembra essere un fattore di rischio per AMD (age related macular degeneration). Bassi livelli di pigmento sembrano essere associati a più alto rischio per AMD e viceversa [35] (Fig. 9).

Yoko Ozawa et al. hanno eseguito un'indagine con MPSII, un device in commercio (MPSII®, Elektron Technology, Switzerland) che misura la densità dei

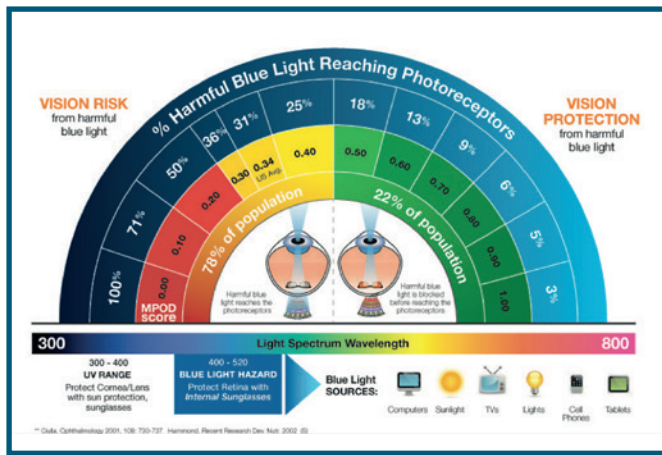


Fig. 9 - Nel diagramma MPOD score 0.00 con poca densità di pigmento maculare è in rapporto con il passaggio del 100% della radiazione dannosa blu (lato sinistro). MPOD da 0.50 a 1.00 consente invece di bloccare le radiazioni blu dannose (lato destro).
(by: <https://glarminy.com/low-blue-filters-eye-strain-blurred-vision/>)

pigmenti maculari in soggetti sani e con AMD [36].

Su un gruppo di soggetti limitati (17 giovani sani tra 20 e 29 aa, 26 adulti sani >50 aa, 18 adulti con iniziale AMD, e 16 con occhi con AMD evidente), i risultati pur promettenti, hanno suggerito agli autori che erano necessari studi più estesi per la comprensione dell'effettivo ruolo di questi pigmenti nella patogenesi della AMD [36].

Loane E et al. ritengono che i pigmenti maculari possano conferire alla retina una protezione suppletiva di circa il 40%, specialmente nello spettro della componente blu, con massimo picco d'assorbimento intorno a 420 nm (Fig. 10) [37].

La natura dualistica fotone/onda della luce riesce a spiegare la fisiopatologia del danno retinico.

La tossicità della luce può agire attraverso tre meccanismi: *fototermico*, *fotomeccanico* e *fotochimico*, che possono intervenire singolarmente o insieme.

Il *danno fototermico* si verifica se l'energia dello spettro incidente è capace di portare le molecole del tessuto colpito ad uno stato di eccitazione per assorbimento di fotoni.

La capacità della luce nel provocare un aumento dell'energia cinetica media è inversamente proporzionale alla lunghezza d'onda della luce, e direttamente alla frequenza, secondo la già descritta equazione: $E = h \nu$.

Lunghezze d'onda brevi determinano maggiori energie cinetiche nel tessuto colpito e più elevate temperature, a parità di tempi d'esposizione.

Il danno termico è irreversibile nella retina se l'aumento tissutale è \geq di 10°C. Le cellule possono subire solitamente apoptosi per livelli di temperatura inferiori

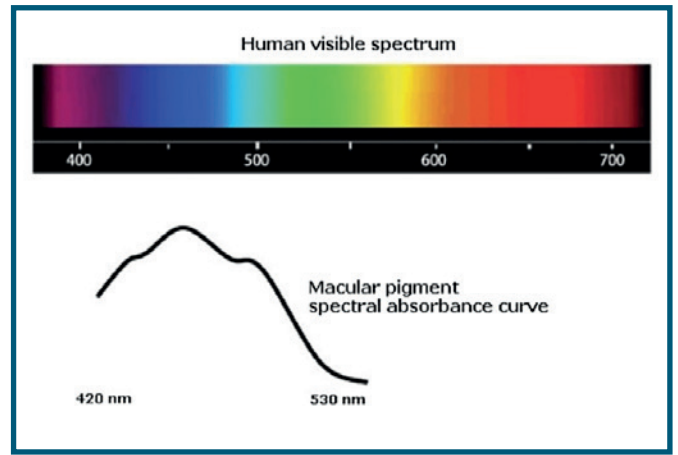


Fig. 10 - Curva dell'assorbimento del pigmento maculare alle varie lunghezze d'onda

a 55-58°C, apoptosi e necrosi per valori di 60-68 °C, immediata morte intorno a 72° C o per valori superiori [38,39].

Henriques FC et al. intuirono queste potenziali relazioni già negli anni Quaranta [40].

I danni tissutali consistono in una denaturazione delle proteine, perdita della struttura terziaria molecolare e fluidizzazione delle membrane citoplasmatiche [38,41].

L'assorbimento dell'energia fototermica avviene soprattutto a carico della melanina dei melanosomi di RPE e dei melanociti della coroide, della xantofilla nelle cellule di Muller e nella retina neurosensoriale, e dell'emoglobina nei vasi sanguigni della retina neurosensoriale e della coroide.

Tra tutti i pigmenti, la melanina di RPE più di tutti assorbe energia luminosa.

Dopo trattamento laser il danno termico è, infatti, riscontrabile inizialmente a livello di RPE e dei fotorecettori, come dimostrato da molti studi, tra i quali quelli di Brancato et al. [41,42].

L'applicazione clinica più comune del *danno fotomeccanico* in oftalmologia è l'uso di radiazioni laser Nd: Yag. L'energia luminosa di grande intensità può produrre forze espansive e compressive sul tessuto (megawatts/terawatts) se applicata su piccole superfici, producendo espansione termoelastica, formazione di microcavitazioni e bolle nelle cellule, particolarmente in RPE, secondo studi di Hillenkamp, Jacques et al. [43,44].

Il *danno retinico fotochimico* si può instaurare indipendentemente dal termico e dal meccanico [45,47].

Secondo molti studi, tra i quali quelli di Dong, Lu et al, quando i meccanismi intrinseci di protezione retinica dovuti essenzialmente ai cromofori [48] non sono più sufficienti ad arginare i danni dello spettro ad alta energia, si generano radicali liberi, e gli elettroni

esterni delle molecole dallo stato fondamentale passano a quello eccitato [49].

Questo nuovo stato energetico è instabile; gli elettroni eccitati possono ritornare allo stato fondamentale senza danno, o generare a loro volta radicali liberi.

L'assorbimento di energia radiante inoltre può portare al trasferimento di energia dal cromoforo eccitato all'ossigeno, generando ossigeno singoletto, con sicuro danno alle molecole.

Le membrane cellulari sono particolarmente vulnerabili ai radicali liberi; i loro acidi grassi polinsaturi possono subire una perossidazione con innesco di una reazione a catena, con conseguenti maggiori danni all'intera cellula [50,51].

Luce & AMD

Gli studi di *Anderson KV et al.* nel 1972 [52], di *Ham WT et al.* nel 1979 [53] e, in seguito di *Wu J et al.* [54] e di *Williams TP et al.* [55], hanno confermato le ipotesi che il danno retinico alla luce era in gran parte funzione della sua lunghezza d'onda, che il danno fotochimico era causato dalla parte inferiore del suo spettro visibile, e che la retina era più sensibile alla sua componente blu.

Come riferito, cornea e cristallino assorbono le lunghezze d'onda UV e IR. Alcune frange dello spettro elettromagnetico, di origine naturale o prodotte dai display elettronici, possono tuttavia arrivare alla retina [56].

Il meccanismo con cui la luce visibile possa causare danni retinici resta tuttavia in parte controverso.

I numerosi studi in letteratura hanno stabilito una mediazione della rodopsina o di altro pigmento.

Grimm et al. hanno dimostrato che i topi geneticamente modificati senza rodopsina, per assenza nelle cellule RPE della proteina chiave RPE65, non presentano apoptosi dei fotorecettori dopo esposizione alla luce fluorescente bianca intensa.

La rodopsina in questi studi si è confermata mediatore primario del danno da luce per le cellule dei fotorecettori [57].

Rózanowska M et al. e *Boulton M et al.*, oltre a confermare la particolare sensibilità della retina alla luce blu, hanno evidenziato il ruolo non secondario svolto dalla lipofuscina presente nel citoplasma di RPE nel danno fotosensibile (Fig. 11) [58,59].

La lipofuscina, conosciuta anche come pigmento dell'invecchiamento, aumenta nel citoplasma delle cellule RPE con il progredire dell'età, particolarmente nelle cellule pigmentate in area maculare, nei primi due decenni in modo quasi esponenziale, più lentamente per il resto della vita [60].

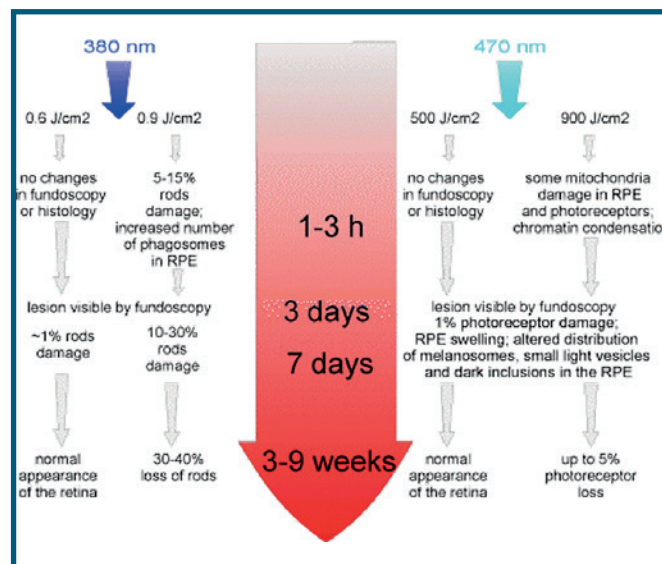


Fig. 11 - Danni retinici in ratto dopo esposizione a lunghezze luminose di 380nm e 470nm. Il danno retinico è enormemente più evidente verso i 380nm. (by Malgorzata Rozanowska et al.)

Questa macromolecola polimerica ad elevato peso molecolare, costituita essenzialmente di residui di lipidi, proteine e pochi carboidrati, non è degradabile dalle idrolasi lisosomiali citoplasmatiche, né eliminabile per esocitosi [60].

Questo pigmento assume solitamente una colorazione marrone, ed è la causa principale dell'autofluorescenza retinica.

Negli esseri umani comincia ad essere evidente all'età di 10 anni; mediamente occupa il 19% del volume citoplasmatico delle cellule RPE all'età di 80 anni [59].

Gli studi di questi ricercatori hanno confermato che nel tempo aumenta la suscettibilità di questo pigmento alla componente blu della luce, offrendo collegamenti convincenti tra frequenza di AMD e l'età senile [58].

Si è riscontrato infatti che molti pazienti con AMD hanno avuto spesso, nella loro storia anamnestica, un'esposizione maggiore alla luce blu rispetto ai controlli [61].

Molti altri studi epidemiologici in letteratura hanno confermato la correlazione tra blu luce e AMD, sebbene sia ancora difficile stabilire come lunghi periodi d'esposizione possano effettivamente determinare un maggior danno retinico [54].

Algvere PV et al. hanno trovato che la proliferazione di sorgenti luminose artificiali, favorite dalle nuove tecnologie di illuminazione più efficienti, ha reso il pericolo della luce blu particolarmente diffuso [62].

I LED possiedono una significativa componente di luce blu nel loro spettro d'illuminazione.

La loro pericolosità è aumentata in modo esponenziale

negli ultimi anni per essere diventati una fonte di luce domestica primaria.

La loro resa energetica e l'elevata luminanza ne hanno confermato una capillare diffusione.

Kuse Y et al. recentemente hanno dimostrato che la luce blu prodotta dai LED è capace di provocare in vitro la morte dei fotorecettori retinici per aumento della produzione di specie reattive dell'ossigeno [63].

Altri studi sperimentali su animali nell'ultimo quinquennio hanno inoltre dimostrato che il danno retinico potrebbe verificarsi già ai livelli d'illuminazione domestica [64,65].

La ICNIRP (International Commission on Non-Ionizing Radiation Protection), Commissione internazionale per la protezione dalle radiazioni non ionizzanti, nel 2013 ha cercato di stabilire i valori limite d'esposizione alla luce [66].

Jaadane et al. hanno dimostrato però che il danno retinico causato dai LED può verificarsi con livelli di luminosità molto inferiori a quelli stabiliti dall'ICNIRP, suggerendo una rivalutazione delle attuali normative [65].

LED e OLED

Le maculopatie secondo numerosi studi epidemiologici sono la principale causa di cecità nei paesi occidentali [67].

Le drusen, depositi extracellulari retinici che si accumulano tra la membrana di Bruch e RPE, sono considerate da una vasta letteratura il *primum movens* per un danno fotorecettoriale.

Con la sigla AGE (advanced glycation end-product) s'intende il risultato di una catena di reazioni chimiche successive alla glicazione iniziale.

Composti chimici degli acidi grassi ossidati delle terminazioni dei fotorecettori sono stati trovati nella composizione delle drusen nelle macule affette da AMD [68]. La presenza di queste molecole giustifica il concetto che lo stress ossidativo gioca un ruolo non secondario nella patogenesi e nella progressione di AMD [68].

Gli AGE possono essere, infatti, riconosciuti dai RAGE (Receptor for advanced glycation endproducts), recettori per i prodotti avanzati della glicazione, che esercitano funzioni proinfiammatorie attraverso l'attivazione del fattore-KB nucleare (NF-kB) [68].

Questo fattore studiato ampiamente dagli anni Duemila, accelera la formazione di drusen [68].

Inoltre l'esposizione alle radiazioni ultraviolette induce e favorisce la degenerazione dei mitocondri nelle cellule RPE per aumento delle ROS (Reactive Oxygen Species), riduzione della produzione di ATP, e aumentata difficoltà e/o impossibilità della fagocitosi dei

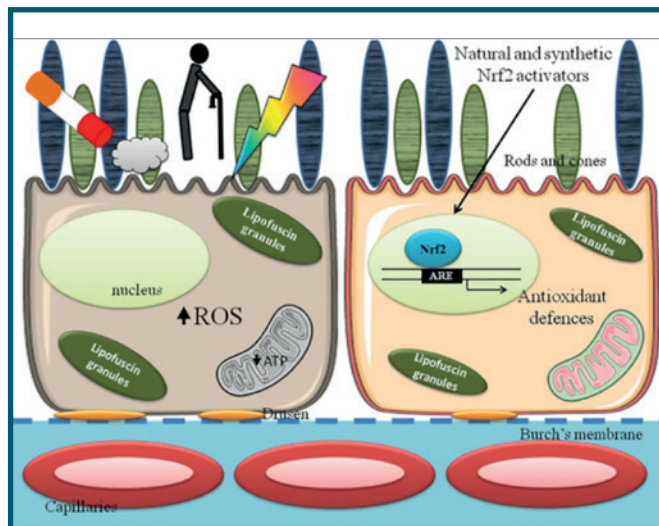


Fig. 12 - Momenti patogenetici di danno alle cellule RPE. Il fumo di sigaretta, l'invecchiamento e la luce incrementano i ROS con danno ai mitocondri e diminuzione della sintesi di ATP (figura a sinistra). L'esposizione a Nrf2 migliora le difese antiossidanti cellulari, riattivando i mitocondri citoplasmatici (figura a destra).

(by Ilaria Bellezza, *Frontiers in Pharmacology* | www.frontiersin.org)

segmenti esterni dei fotorecettori (Fig.12)

Tutte queste sequenze patogenetiche, insieme con altre cascate chimiche meno conosciute, determinano iperpigmentazione delle cellule RPE, con un maggior aumento del rischio di AMD [69].

Le "nuove sorgenti luminose" progettate per migliorare e facilitare la nostra vita, dai LED alla luce allo xeno, dalle lampadine a risparmio energetico alla radiazione elettromagnetica degli schermi, contengono percentuali di luce blu superiore alle tradizionali lampadine del passato, come riferito da *Algevere et al.* [62].

Se a questo dato si aggiunge l'aumentata aspettativa di vita specie nelle società occidentali, l'incidenza di AMD in crescente aumento, trova un altro elemento di giustificazione.

Tuttavia è importante tenere presente che trascorrere un'ora all'aperto in una normale giornata nuvolosa, espone i nostri occhi a quantità di luce blu 30 volte superiore dello stesso tempo trascorso davanti ad uno schermo LCD [70,71].

Uno studio del 2017 di *Lin et al.* hanno dimostrato che l'esposizione cronica a luce LED blu, o comunque a lunghezze d'onda corte anche a bassa luminanza, può causare danni retinici, come potrebbe avviene con l'uso prolungato di smartphone [71].

Il lavoro di *Lin et al.* è limitato dal fatto che, sebbene molti schermi televisivi e computer siano costituiti da LED, la maggior parte degli smartphone utilizza ormai

la tecnologia OLED, Organic Light Emitting Diode, ovvero diodo organico a emissione di luce [72].

Leggendo lo studio di *Cooper et al.*, si apprende che la tecnologia OLED permette di realizzare display a colori con la capacità di emettere luce propria, che gli OLED non richiedono componenti aggiuntivi per generare luminosità, offrono display molto sottili, pieghevoli e arrotolabili, necessitano di minori quantità di energia per funzionare, e che sono superiori ai LED in termini di luminanza e contrasto [73].

Gli effetti sulla retina degli OLED non sono ancora noti.

Molti produttori di display nel frattempo hanno iniziato a riconoscere i rischi teorici associati all'uso dei display moderni, e stanno offrendo metodi per ridurre la quantità di luce blu prodotta dai loro device.

La Flux Software, che produce f.lux, un software multi-piattaforma compatibile per Microsoft Windows, Linux e macOS, offre la possibilità di regolare la temperatura del colore sui desktop e sui dispositivi mobili, con l'intento di ridurre l'affaticamento degli occhi e l'interferenza con il riposo notturno, fastidi attribuiti all'esposizione a luce blu, in accordo ai molti studi sull'interazione luce/sonno precedentemente citati [74].

La Apple (Cupertino, CA, USA), similmente al software f.lux, ha aggiunto l'opzione "Night Shift" in

un recente aggiornamento dei software per i prodotti mobili [75].

La funzione permette di cambiare la temperatura del colore del display verso la parte gialla dello spettro dei colori, riducendo la componente blu.

La Apple sostiene che tale opzione potrebbe aiutare gli utenti a dormire meglio durante la notte [75,76].

DisplayMate ha convalidato le modifiche spettrali dei display nei dispositivi Apple, ed ha applicato una riduzione dell'output blu, con aumento delle lunghezze d'onda rosse, condividendo l'uso di "Night Shift" [77].

Considerazioni finali

Gli interventi tecnici da parte di molte importanti ditte multinazionali sugli schermi dei loro device attestano, almeno quanto le ricerche scientifiche discusse, l'urgenza di porre rimedio alla sovraesposizione della componente spettrale blu.

Il possibile danno retinico è stato ormai recepito nella programmazione industriale anche e soprattutto per evitare onerosi, prevedibili e verosimili risarcimenti.

La protezione retinica dalla luce blu non è perciò soltanto un leitmotiv del XXI Secolo, ma una misura opportuna e destinata a crescere con gli sviluppi futuri della tecnologia. ■

BIBLIOGRAFIA

1. C. Huygens, *Traité de la Lumière*, Leiden: Pieter van der Aa, 1690; archive.org/details/lub_gb_kVxsaYdZaa0C.
2. Andrew Robinson, *Thomas Young: The man who knew everything*, in *History Today*, aprile 2006.
3. *Philosophiae naturalis principia mathematica*, auctore Isaaco Newtono, Editio tertia aucta & emendata, Londini, apud Guil. & Ioh. Innys, MDCCXXVI (terza e ultima edizione curate dall'autore).
4. Basil Mahon. *The Man Who Changed Everything: The Life of James Clerk Maxwell*. John Wiley and Sons Ltd, 2003.
5. Maxwell, J. C. (1861). "On physical lines of force". *Philosophical Magazine*. 90: 11–23. [Bibcode:2010PMag...90S..11M doi:10.1080/14786431003659180](https://doi.org/10.1080/14786431003659180).
6. *A Treatise on Electricity and Magnetism* (1873), Dover, New York 1954 [tr. it.: *Trattato di Elettricità e Magnetismo*, a cura di E. Agazzi, 2 voll., Utet, Torino 1973].
7. Max Planck. *On the Law of Distribution of Energy in the Normal Spectrum*. *Annalen der Physik*, vol. 4, p. 553 ff (1901).
8. Max Planck, "Ueber die Elementarquanten der Materie und der Elektrizität", in *Annalen der Physik*, vol. 2, 1900, p. 564.
9. A. J. Doherty and S. W. Suh (2000) *Structural and Mechanistic Conservation in DNA Ligases*. *Nucleic Acids Research* 28, 4051-4058.
10. *The Scientific Papers of James Clerk Maxwell*, a cura di W.D. Niven, Cambridge 1890 (rist. Dover, New York 1965).
11. Albert Einstein (1940). "Considerations Concerning the Fundamentals of Theoretical Physics". *Science*. 91 (2369):487/492. [Bibcode:1940Sci....91..487E.doi:10.1126/science.91.2369.487](https://doi.org/10.1126/science.91.2369.487). PMID 17847438.
12. www.lescienze.it.
13. Luckhaupt, S. E. *Morb. Mort. Wkly Rep.* 61, 281–285 (2012).
14. Carla S. Möller-Levet, Simon N. Archer, Giselda Bucca, Emma E. Laing, Ana Slak, Renata Kabiljo, June C. Y. Lo, Nayantara Santhi, Malcolm von Schantz, Colin P. Smith, and Derk-Jan Dijk. *Effects of insufficient sleep on circadian rhythmicity and expression amplitude of the human blood transcriptome*. *PNAS* March 19, 2013 110 (12) E1132-E1141; <https://doi.org/10.1073/pnas.1217154110>.
15. Rosenthal NE, Sack DA, Gillin JC, Lewy AJ, Goodwin FK, Davenport Y, Mueller PS, Newsome DA, Wehr TA. *Seasonal affective disorder. A description of the syndrome and preliminary findings with light*

BIBLIOGRAFIA

- therapy. *Arch Gen Psychiatry*. 1984 Jan;41(1):72-80.
16. Jeffrey R. Lacasse e Jonathan Leo, Serotonin and Depression: A Disconnect between the Advertisements and the Scientific Literature, in *PLOS Medicine*, vol. 2, n° 12, 8 novembre 2005, pp. e392, DOI:10.1371/journal.pmed.0020392. URL consultato il 1° novembre 2017.
 17. Anonymous. Sun-gazing. *Br Med J* 1968; 3(5619): 633-634.
 18. Favazza AR. Literature on sun gazing. *Am J Psychiatry* 1991; 148(2): 281-282.
 19. Hope-Ross M, Travers S, Mooney D. Solar retinopathy following religious rituals. *Br J Ophthalmol* 1988; 72(12): 931-934.
 20. Noell WK, Walker VS, Kang BS, Berman S. Retinal damage by light in rats. *Invest Ophthalmol* 1966; 5(5): 450-473.
 21. Green WR, Robertson DM. Pathologic findings of photic retinopathy in the human eye. *Am J Ophthalmol* 1991; 112(5): 520-527.
 22. Berler DK, Peyser R. Light intensity and visual acuity following cataract surgery. *Ophthalmology* 1983; 90(8): 933-936.
 23. Robertson DM, McLaren JW. Photic retinopathy from the operating room microscope. Study with filters. *Arch Ophthalmol* 1989; 107(3): 373-375.
 24. Fuller D, Machermer R, Knighton RW. Retinal damage produced by intraocular fiber optic light. *Am J Ophthalmol* 1978; 85(4): 519-537.
 25. Fuller D, Machermer R, Knighton RW. Retinal damage produced by intraocular fiber optic light. *Vision Res* 1980; 20(12): 1055-1072.
 26. Kuhn F, Morris R, Massey M. Photic retinal injury from endoillumination during vitrectomy. *Am J Ophthalmol* 1991; 111(1): 42-46.
 27. Michels M, Lewis H, Abrams GW, Han DP, Mieler WF, Neitz J. Macular phototoxicity caused by fiberoptic endoillumination during pars plana vitrectomy. *Am J Ophthalmol* 1992; 114(3): 287-296.
 28. Roberts JE. Ocular phototoxicity. *J Photochem Photobiol B* 2001; 64(2-3): 136-143.
 29. Roberts JE. Screening for ocular phototoxicity. *Int J Toxicol* 2002; 21(6): 491-500.
 30. Sliney DH. How light reaches the eye and its components. *Int J Toxicol* 2002; 21(6): 501-509.
 31. Sample PA, Esterson FD, Weinreb RN, Boynton RM. The aging lens: in vivo assessment of light absorption in 84 human eyes. *Invest Ophthalmol Vis Sci* 1988; 29(8): 1306-1311
 32. Hillenkamp F. Laser radiation tissue interaction. *Health Phys* 1989; 56(5): 613-616.
 33. Polo V, Pinilla I, Abecia E, Larrosa JM, Pablo LE, Honrubia FM. Assessment of the ocular media absorption index. *Int Ophthalmol* 1996; 20(1-3): 7-9.
 34. Mario R. Romano, Gennaro Ilardi, Mariantonia Ferrara, Gilda Cennamo, Barbara Parolini, Cesare Mariotti, Stefania Staibano, Giovanni Cennamo. Macular peeling-induced retinal damage: clinical and histopathological evaluation after using different dye. *Graefe's Archive for Clinical and Experimental Ophthalmology*.
 35. <http://www.eyepromise.com/doctors/contentboxes/blue-light-chart/>.
 36. Yoko Ozawa¹, Yuta Shigeno, Norihiro Nagai, Misa Suzuki, Toshihide Kurihara, Sakiko Minami, Eri Hirano, Hajime Shinoda, Saori Kobayashi and Kazuo Tsubota. Absolute and estimated values of macular pigment optical density in young and aged Asian participants with or without age-related macular degeneration. *BMC Ophthalmology* (2017) 17:16.
 37. Loane E, Kelliher C, Beatty S, Nolan JM. The rationale and evidence base for a protective role of macular pigment in age-related maculopathy. *Br J Ophthalmol* 2008; 92(9): 1163-1168.
 38. Birngruber R, Gabel VP, Hillenkamp F. Experimental studies of laser thermal retinal injury. *Health Phys* 1983; 44(5): 519-531.
 39. Birngruber R, Hillenkamp F, Gabel VP. Theoretical investigations of laser thermal retinal injury. *Health Phys* 1985; 48(6): 781-796.
 40. Henriques FC. Studies of thermal injury. *Arch Pathol* 1947; 43: 489-502.
 41. Brancato R, Pratesi R, Leoni G, Trabucchi G, Vanni U. Histopathology of diode and argon laser lesions in rabbit retina. A comparative study. *Invest Ophthalmol Vis Sci* 1989; 30(7): 1504-1510.
 42. Gibbons WD, Schmidt RE, Allen RG. Histopathology of retinal lesions produced by long-term laser exposure. *Aviat Space Environ Med* 1977; 48(8): 708-711.
 43. Hillenkamp F. Laser radiation tissue interaction. *Health Phys* 1989; 56(5): 613-616.
 44. Jacques SL. Laser-tissue interactions. Photochemical, photothermal, and photomechanical. *Surg Clin North Am* 1992; 72(3): 531-558.
 45. Dong A, Shen J, Krause M, Akiyama H, Hackett SF, Lai H et al. Superoxide dismutase 1 protects retinal cells from oxidative damage. *J Cell Physiol* 2006; 208(3): 516-526.
 46. Dong A, Shen J, Krause M, Hackett SF, Campochiaro PA. Increased expression of glial cell line-derived neurotrophic factor protects against oxidative damage-induced retinal degeneration. *J Neurochem* 2007; 103(3): 1041-1052.
 47. Lu L, Oveson BC, Jo YJ, Lauer T, Usui S, Komeima K et al. Increased expression of glutathione peroxidase 4 strongly protects retina from oxidative damage. *Antioxid Redox Signal* 2009; 11(4): 715-724.
 48. Foote CS. Mechanisms of photosensitized oxidation. There are several different types of photosensitized oxidation which may be important in biological systems. *Science* 1968; 162(857): 963-970.
 49. Foote CS. Mechanisms of photooxygenation. *Prog Clin Biol Res* 1984; 170: 3-18.
 50. Rozanowska M, Sarna T. Light-induced damage to the retina: role of rhodopsin chromophore revisited. *Photochem Photobiol* 2005; 81(6): 1305-1330.
 51. Catala A. An overview of lipid peroxidation with emphasis in outer segments of photoreceptors and the chemiluminescence assay. *Int J Biochem Cell Biol* 2006; 38(9): 1482-1495.
 52. Anderson KV, Coyle FP, O'Steen WK. Retinal degeneration produced by low-intensity colored light. *Exp Neurol*. 1972;35(2):233-238.

BIBLIOGRAFIA

53. Ham WT Jr., Mueller HA, Ruffolo JJ Jr., Clarke AM. Sensitivity of the retina to radiation damage as a function of wavelength. *Photochem Photobiol.* 1979;29(4):735-74.
54. Wu J, Seregard S, Algvere PV. Photochemical damage of the retina. *Surv Ophthalmol* 2006; 51(5): 461-481.
55. Williams TP, Howell WL. Action spectrum of retinal light-damage in albino rats. *Invest Ophthalmol Vis Sci.* 1983;24(3):285-287.
56. Youssef PN, Sheibani N, Albert DM. Retinal light toxicity. *Eye (Lond).* 2011;25(1):1-14.
57. Grimm C, Wenzel A, Hafezi F, Yu S, Redmond TM, Remé CE. Protection of RPE65-deficient mice identifies rhodopsin as a mediator of light-induced retinal degeneration. *Nat Genet.* 2000;25:63-66.
58. Rózanowska M, Pawlak A, Rózanowska B, et al. Age-related changes in the photoreactivity of retinal lipofuscin granules: Role of chloroforminsoluble components. *Invest Ophthalmol Vis Sci.* 2004;45(4):1052-1060.
59. Boulton M, Rózanowska M, Rózanowski B. Retinal photodamage. *J Photochem Photobiol B.* 2001;64(2-3):144-161.
60. Lucente A. EPR e l'imaging retinico. *Oftalmologia domani - N. 3 - Anno 2011.*
61. Taylor HR, West S, Rosenthal FS, Rosenthal FS, Bressler SB, Bressler NM. The long-term effects of visible light on the eye. *Arch Ophthalmol.* 1992;110(1):99-104.
62. Algvere PV, Marshall J, Seregard S. Age-related maculopathy and the impact of blue light hazard. *Acta Ophthalmol Scand.* 2006;84(1):4-15.
63. Kuse Y, Ogawa K, Tsuruma K, et al. Damage of photoreceptor-derived cells in culture induced by light emitting diode-derived blue light. *Sci Rep.* 2014;4:5223.
64. Shang YM, Wang GS, Sliney D, Yang CH, Lee LL. White light-emitting diodes (LEDs) at domestic lighting levels and retinal injury in a rat model. *Environ Health Perspect.* 2014;122(3):269-276.
65. Jaadane I, Boulenguez P, Chahory S, et al. Retinal damage induced by commercial light emitting diodes (LEDs). *Free Radic Biol Med.* 2015;84:373-384.
66. International Commission on Non-Ionizing Radiation Protection. ICNIRP guidelines on limits of exposure to incoherent visible and infrared radiation. *Health Phys.* 2013;105(1):74-96.
67. Congdon, N., O'Colmain, B., Klaver, C. C., Klein, R., Munoz, B., Friedman, D. S., et al. (2004). Causes and prevalence of visual impairment among adults in the United States. *Arch. Ophthalmol.* 122:477-485.
68. Crabb, J. W., Miyagi, M., Gu, X., Shadrach, K., West, K. A., Sakaguchi, H., et al. (2002). Drusen proteome analysis: an approach to the etiology of age-related macular degeneration. *Proc. Natl. Acad. Sci. U.S.A.* 99, 14682-14687.
69. Lin, L. (2006). RAGE on the Toll Road? *Cell Mol. Immunol.* 3, 351-358.
70. Chalam, K. V., Khetpal, V., Rusovici, R., and Balaiya, S. (2011). A review: role of ultraviolet radiation in age-related macular degeneration. *Eye Contact Lens* 37, 225-232.
71. Lin CH, Wu MR, Li CH, et al. Editor's highlight: Periodic exposure to smartphone-mimic low-luminance blue light induces retina damage through Bcl-2/BAX-dependent apoptosis. *Toxicol. Sci.* 2017;157(1):196-210.
72. Mobile LCD and OLED Display Shoot-Outs. *DisplayMate website.* <http://www.displaymate.com/mobile.html>. Accessed June 7, 2017.
73. Cooper EA, Jiang H, Vildavski V, Farrell JE, Norcia AM. Assessment of OLED displays for vision research. *J Vis.* 2013;13(12):1-13.
74. Zukerman E. Review: f.lux makes your computer usable at night. *PCWorld website.* <http://www.pcworld.com/article/2056895/review-f-lux-makes-your-computer-usable-at-night.html>. Published October 31, 2013. Accessed June 7, 2017.
75. Lopatto E. Can Apple's color-shifting screen really help you fall asleep faster? *TheVerge website.* <https://www.theverge.com/2016/3/29/11326194/apple-night-shift-blue-light-sleep>. Published March 29, 2016. Accessed June 7, 2017.
76. Bell, Karissa. "F.lux creators ask Apple to open Night Shift features to developers". *Mashable.* Retrieved 2017-04-29.
77. Soneira R. Watching displays at night. *DisplayMate website.* http://www.displaymate.com/Displays_At_Night_1.htm. Accessed June 9, 2017.

Case report

Cheratopatia a bandelletta in olio di silicone



Daniela Lombardo, Giuseppe Napolitano, Clara Marino

CASO CLINICO

S.V., paziente di sesso femminile di trenta anni, affetta da miopia patologica in entrambi gli occhi, si presenta alla nostra osservazione per calo visivo graduale in occhio destro, che ha notato essere più marcato nell'ultimo periodo.

L'esame obiettivo evidenzia il seguente quadro clinico:

OD

Visus: -16 sf P.L. non migliorabile

Tono oculare: 16 mmHg

E.O. segmento anteriore: cataratta totale; per il resto nei limiti

E.O. segmento posteriore: poco esplorabile per opacità dei mezzi diottrici

ESAMI AGGIUNTIVI

Biometria, AL: 30,12 mm
Ecografia B-SCAN: presenza di distacco di retina ad imbuto chiuso con retina immobile ai movimenti oculari

OCT: non eseguibile

OS

Visus: -16 sf 3/10 non migliorabile

Tono oculare: 13 mmHg

E.O. segmento anteriore: iniziale opacità sottocapsulare posteriore; per il resto nei limiti

E.O. segmento posteriore: papilla ottica tiltata, retina ovunque sul piano, non in atto lesioni regmatogene, presenza di diverse chiazze di atrofia corioretinica al polo posteriore

ESAMI AGGIUNTIVI

OCT: presenza di chiazze di atrofia corioretinica con interessamento degli strati retinici esterni, marcato assottigliamento coroideale, presenza di spot iperreflettenti della MLI; studio RNFL (per quanto attendibile) nei limiti.

La paziente è stata quindi sottoposta in occhio destro ad intervento di cataratta con facoemulsificazione senza impianto di IOL. Si decide di non intervenire sul distacco di retina in quanto, considerata la morfologia e l'obiettività clinica, la chirurgia viene ritenuta non favorevole per gli scarsi prevedibili benefici, in rapporto anche ai disagi personali e le possibili complicazioni operatorie. Il decorso postoperatorio è stato nella norma; la rifrazione, a un mese dalla chirurgia, era di motu mano non migliorabile con lente. Ad un anno di distanza la paziente ritorna alla nostra osservazione per calo visivo repentino nell'occhio sinistro. L'esame obiettivo evidenzia quanto segue:

OD

Visus: Nat. Motu Mano non migliorabile

Tono oculare: 15 mmHg

E.O. segmento anteriore: afachia chirurgica; per il resto nei limiti

E.O. segmento posteriore: distacco retinico ad imbuto chiuso

OS

Visus: -13,50 = + 0,50 (85) 1/10 non migliorabile

Tono oculare: 14 mmHg

E.O. segmento anteriore: opacità sottocapsulare posteriore; per il resto nei limiti

E.O. segmento posteriore: oltre quanto evidenziato in occasione dell'esame obiettivo precedente, distacco retinico macula off interessante i settori retinici temporali ed inferiori con rottura retinica a ferro di cavallo ad ore 1.

ESAMI AGGIUNTIVI

Biometria, AL: 28,47 mm

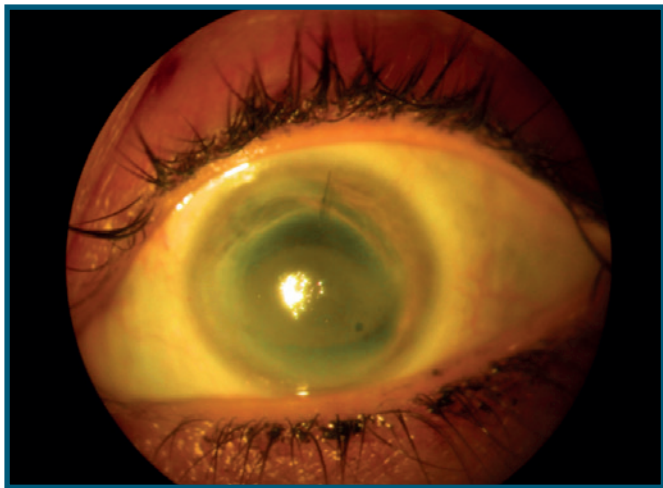


Fig. 1- Foto a colori dell'occhio sinistro pre trattamento; presenza di estesa cheratopatia a bandelletta interessante il terzo medio della cornea; presente anche punto staccato ore 13

La paziente viene quindi sottoposta a vitrectomia 25G con tamponamento con olio di silicone 1000cst e contestualmente anche a facoemulsificazione; si decide di non impiantare la IOL. Il decorso postoperatorio è stato normale. Dopo circa tre mesi si procede alla rimozione dell'olio di silicone dalla camera vitrea. La paziente, in tutti i successivi controlli, presentava retina sul piano. A circa un mese dalla rimozione dell'olio di silicone, l'occhio sinistro presentava visus di 2/10 con rifrazione di $-1,50\text{sf} = -0,50\text{cl}$ (100), il tono oculare era di 16 mmHg, retina sempre sul piano. Le alterazioni riscontrate sulla macula e sul nervo ottico in prima istanza sono rimaste invariate.

Dopo circa due mesi la paziente si reca di nuovo d'urgenza alla nostra osservazione per calo visivo improvviso in occhio sinistro con diagnosi di recidiva di distacco di retina macula off. L'esame obiettivo e il visus in occhio destro erano invece invariati. La paziente viene quindi nuovamente sottoposta a vitrectomia 25 G e tamponamento con olio di silicone 5000 cst nell'occhio sinistro. Durante i controlli eseguiti nei due mesi dopo l'intervento, la retina era ovunque sul piano, il visus di 1/10 con una correzione di $+2\text{sf} = -0,75\text{cl}$ (100), e il tono oculare tra 15mmHg e 18 mmHg. Considerati la complessità e le caratteristiche cliniche della paziente funzionalmente monocola, l'esame obiettivo silente per assenza di emulsione del mezzo tamponante, l'alto rischio di recidiva, a fronte dei valori tonometrici nei limiti della norma, si decide di lasciare il mezzo tamponante in camera vitrea, continuando i controlli periodici a cadenze ravvicinate. Dopo circa un anno dall'ultima procedura chirurgica la paziente ritorna alla nostra osservazione per calo visivo

graduale nell'occhio sinistro. Il visus, con la stessa correzione prescritta al termine dell'ultima procedura chirurgica, era sceso da 1/10 a motu mano non migliorabile con correzione. La cornea presentava cheratopatia a bandelletta con depositi biancastri densi evidenziabili nel terzo medio della cornea, rispetto alla tenue opacità corneale da tempo esistente, che permetteva il visus riscontrato di 2/10 (Fig. 1). Per il resto l'esame obiettivo rimaneva invariato, il sostituto vitreale trasparente, la retina ovunque sul piano. Il tono oculare, oltre che alla valutazione digitale, con tonometro ad appianazione risultava nei limiti della norma. Poiché la permanenza dell'olio di silicone in camera vitrea può essere associata allo sviluppo di cheratopatia a bandelletta, si decide di rimuoverlo chirurgicamente. Parallelamente la paziente è stata sottoposta ad esami ematochimici che non hanno rivelato altre possibili cause patogenetiche per cheratopatia a bandelletta. Si è deciso di trattare la paziente con EDTA bisodico, terapia scelta per tentare la rimozione dei depositi di calcio sulla cornea tenuamente leucomatosa. Contestualmente si è proceduto alla rimozione di un punto di sutura corneale ad ore 13 lasciato in situ dal precedente intervento. Ai controlli successivi si è riscontrata una progressiva diminuzione dei depositi corneali, con il visus ritornato a 1/10, con rifrazione di $-1\text{sf} = -1\text{cl}$ (80). Il resto dell'esame obiettivo era invariato. Nel follow up durato circa un anno e mezzo l'esame obiettivo alla lampada a fessura della cornea non ha fatto rilevare nuovi depositi di natura calcica (Fig. 2, Fig. 3).

Discussione

La cheratopatia a bandelletta è una patologia caratterizzata dalla deposizione di cristalli di calcio grigio – biancastri a livello degli strati corneali superficiali (Bowman e stroma anteriore) che conducono a opacità corneale; tale alterazione è presente nella maggioranza dei casi nella zona della fessura interpalpebrale. Fu descritta per la prima volta da Dixon nel 1848 [1].

Tale patologia può causare due ordini di problemi:

- visivo: quando i cristalli di calcio e la conseguente opacità occupano la zona centrale della cornea, l'acuità visiva decresce sia per l'opacità in sé quanto per la diffrazione e le aberrazioni di alto ordine che ne conseguono [2].
- di superficie oculare: i cristalli di calcio depositi si organizzano in placche che possono causare alterazione della morfologia della superficie oculare causando discomfort con dolore, sensazione di corpo estraneo, fotofobia, lacrimazione [3].

Il meccanismo che conduce alla deposizione dei

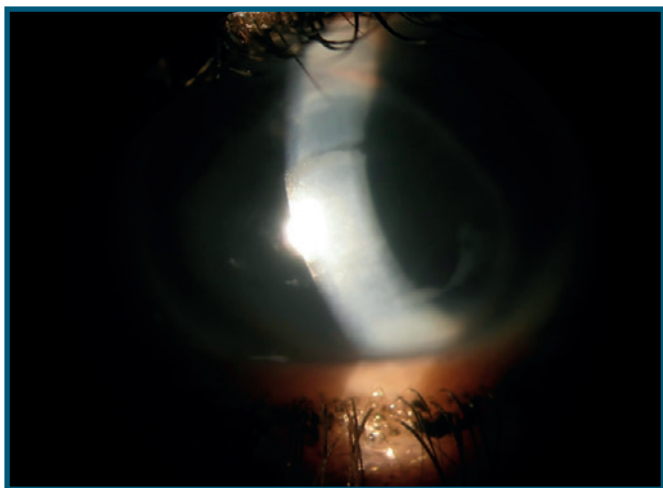


Fig. 2 - Foto a colori dell'occhio sinistro post trattamento con EDTA; fessura allargata

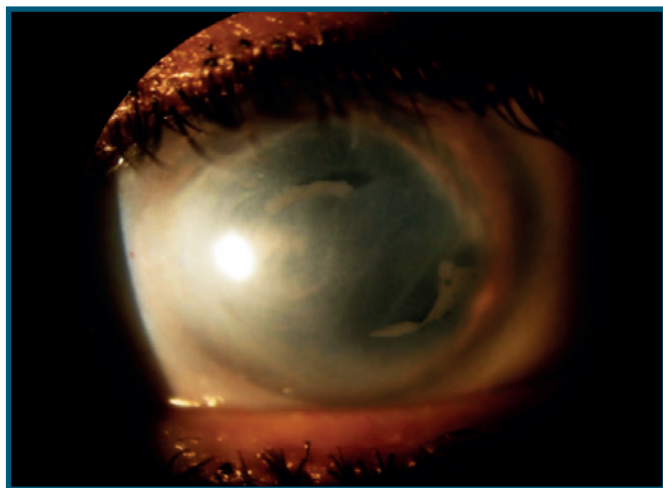


Fig. 3 - Foto a colori dell'occhio sinistro post trattamento con EDTA; illuminazione diffusa

cristalli di calcio è multifattoriale:

- precipitazione di sali successiva all'evaporazione del film lacrimale
- flogosi cronica che determina un calo del pH della superficie oculare, che facilita la precipitazione dei sali.
- alterazione osmolalità del film lacrimale
- aumentata concentrazione di calcio e fosfati nella lacrima.

Il ph a livello della superficie corneale interpalpebrale è maggiore rispetto a quello presente sulla cornea non esposta. La superficie corneale esposta, per il rilascio di diossido di carbonio, può essere una sede privilegiata nella precipitazione del calcio. Il livello più elevato del ph agevola e predispone, infatti, tali accumuli sulle superfici corneali esposte; i depositi di sali di calcio assumono nel tempo il classico aspetto "a bandelletta" [4]. La banda calcifica, estesa da limbus a limbus, copre diffusamente tutti i settori corneali generalmente a livello dei 2/3 inferiori della cornea. La deposizione inizia a comparire in posizione perilimbare, senza interessare l'estremità corneale al limbus, che resta trasparente. L'accumulo di cristalli di calcio solleva irregolarmente l'epitelio, conferendo alla superficie corneale un aspetto quasi mammellonato, responsabile dell'importante discomfort riferito dai pazienti, comportando anche un peggioramento nella rifrazione della luce e quindi del visus oltre il leucoma preesistente. La placca calcifica inizialmente ha un colorito grigiastro per diventare biancastro nel corso del tempo. Le possibili cause di cheratopatia a bandelletta sono elencate nella tabella 1. Esistono inoltre casi riportati d'insorgenza di cheratopatia a bandelletta a seguito di assunzione cronica di colliri alla pilocarpina [5, 6] (a causa della presenza di

TABELLA 1
CAUSE DI CHERATOPATIA A BANDELLETTA

| | |
|-----------------------------|---|
| Patologie oculari | Uveite cronica Tisi bulbare Glaucoma cronico Cheratite interstiziale Dry eye e cheratiti da esposizione Cheratopatia sferoidale Cheratoprotesi |
| Ipercalcemia | Iperparatiroidismo Eccesso di vitamina D Insufficienza renale Iposfosfemia Sarcoidosi Mieloma multiplo Sindrome latte – alcali Metastasi ossee Idiopatica Morbo di Paget |
| Patologie sistemiche | Lupus discoide Gotta Sclerosi tuberosa Malattia di Norrie |
| Agenti chimici | Fumi di mercurio Colliri contenenti fosfati Olio di silicone intraoculare Viscoelastici Tiazidi |

conservanti), casi transitori per di flogosi oculari, ipercalcemia [7], successivi a riattivazione tardiva di herpes zoster oculare [8].

Una delle possibili cause è l'uso di olio di silicone come mezzo tamponante nella chirurgia del distacco di retina. Numerose sono le complicanze che la permanenza

di questo mezzo tamponante può indurre a livello oculare, come l'incremento pressorio/glaucoma, la cataratta, la migrazione/emulsificazione di olio in CA, il glaucoma da blocco pupillare e, non per ultimo, la cheratopatia a bandelletta [9,10]. In particolare, l'associazione tra l'utilizzo di olio di silicone come sostituto vitreale e l'insorgenza di cheratopatia a bandelletta è un fenomeno noto da qualche tempo. Risalgono, infatti, alla fine degli anni '80 i primi lavori che documentano l'insorgenza di una "cheratopatia da silicone" caratterizzata dalla presenza di cheratopatia a bandelletta o di edema corneale bolloso a seguito di scompenso endoteliale [11].

In seguito sono stati meglio descritti gli aspetti clinici di tale complicazione corneale e ipotizzati più meccanismi fisiopatologici. Secondo gli studi più accreditati la migrazione del silicone in camera anteriore ed il suo successivo contatto con l'endotelio ridurrebbero il flusso di nutrienti attraverso la cornea alterandone il pH, predisponendo la cascata di eventi che portano alla deposizione di sali di calcio a livello corneale, come descritto nella nostra paziente [12].

Uno dei principali fattori di rischio per lo sviluppo di complicanze da olio di silicone è il tempo di permanenza in camera vitrea. Diversi studi si sono occupati della permanenza a lungo termine dell'olio di silicone e l'insorgenza della cheratopatia a bandelletta, concordando sulla opportunità di ridurlo al minimo [13]. In un lavoro di Morphis et al., su una piccola coorte di 50 pazienti in uno studio retrospettivo, circa l'8% dei soggetti con permanenza per oltre 12 mesi dell'olio di silicone, avevano sviluppato cheratopatia a bandelletta [14]. Altro potenziale fattore favorente la formazione di cheratopatia a bandelletta in presenza di olio di silicone sono le caratteristiche anatomiche dell'occhio. In occhi afachici con difetti parziali o settoriali dell'iride l'olio di silicone ha una maggiore tendenza a migrare in camera anteriore entrando facilmente in contatto con la superficie corneale posteriore. Per ovviare a tale problema sono state proposte numerose soluzioni quali iridi artificiali o l'applicazione di suture ritentive con pattern a griglia [15,16,17].

Non tutti i casi di cheratopatia a bandelletta incidono sulla visione e sul comfort oculare del paziente. Può accadere che depositi di calcio molto periferici non intercettino l'asse ottico in pazienti senza peggioramento del residuo visivo spesso molto scarso, o che i depositi ancora in formazione sulla superficie corneale non causino alcun problema al visus del paziente, rendendo non indicato alcun trattamento. In generale si procede al trattamento quando la funzione visiva è significativamente intaccata e/o quando il paziente riferisce un

discomfort oculare invalidante che può essere direttamente ricondotto alla presenza di questa patologia. Un altro aspetto essenziale da valutare prima di decidere il trattamento dei depositi corneali è l'eventuale presenza di comorbidità oculari che possano ritardare o annullare la riepitelizzazione corneale, rendendo la guarigione più lenta o impossibile. È pertanto da valutare attentamente il rapporto costi - benefici nei pazienti in con dry eye severo, deficit limbare, con cheratite neurotrofica, o in presenza di diabete.

Esistono tre principali scelte di trattamento per la cheratite a bandelletta:

- Chelante (EDTA)
- Cheratotomia fototerapeutica (PTK)
- Trapianto di membrana amniotica

Il trattamento chelante è stato per molto tempo il gold standard nel trattamento della cheratopatia a bandelletta, con i primi risultati riportati in letteratura che risalgono alla fine degli anni 70 [18].

A tale scopo è utilizzato l'EDTA (acido etilendiamminotetraacetico) nella sua forma disodica generalmente alla diluizione di 0.05mol/l. Il procedimento prevede la disepitelizzazione dell'area sovrastante i depositi calcici con un asciughino a spugna o una lama tipo crescent, l'applicazione dell'EDTA sulla zona, la sua azione (da 5 a 30 min. circa), la rimozione dei depositi per via meccanica con spugna o con lama. A seguire viene prescritta una terapia topica e può essere utilizzata una LAC terapeutica per guidare la crescita dell'epitelio, ridurre il discomfort, proteggere la zona trattata oltre che da sfruttare come reservoir per la terapia topica. È possibile che durante l'intervento siano richieste successive applicazioni di EDTA per rimuovere tutti i depositi presenti. I limiti di tale tecnica sono: il tempo di esecuzione (che può rappresentare un limite specie nei bambini), la possibilità di recidiva, la difficoltà di reperimento della sostanza. Proprio riguardo quest'ultimo aspetto, di recente Lee et al. hanno proposto come alternativa all'EDTA disodico l'utilizzo della forma dipotassica che, a loro dire, sarebbe più economica e di facile reperimento. In tale studio l'EDTA dipotassico si è rivelato efficace nel processo di chelazione e può quindi costituire un'alternativa valida [19].

Il tasso di recidiva, definito come ricomparsa dell'opacità in sede di asse visivo, è stato affrontato in uno studio condotto da Al-Hity et al. che hanno riscontrato un tasso di recidiva pari al 28,1% [20].

Un altro potenziale limite circa l'uso dell'EDTA è che in caso di depositi calcici siti in sede stromale profonda o particolarmente spessi la sostanza non riesce a rimuoverli. La stessa cosa è valida in caso di depositi misti

(calcio e non calcici) in cui l'agente chelante sarebbe attivo solo su quelli calcici non rimuovendo i depositi di natura diversa. In tali casi sarebbe ottenuto solo un parziale recupero visivo, con la risultante di una superficie irregolare ed un possibile conseguente astigmatismo irregolare [21].

Tale trattamento è comunque efficace nella prospettiva della riduzione della sintomatologia obiettiva imputabile alla presenza della bandelletta.

I vantaggi della chelazione con EDTA risiedono nell'ottenimento di una superficie oculare pressoché liscia ed omogenea dopo il trattamento, nel suo basso costo rispetto ad altre tecniche e nei minori shift refrattivi conseguenti.

Altra possibilità terapeutica di più recente introduzione è la fotocheratectomia terapeutica (PTK). Tale trattamento utilizza l'ablazione del tessuto corneale mediante laser ad eccimeri, con il vantaggio di un controllo preciso dell'estensione della superficie e della profondità da trattare rispetto alla terapia chelante con EDTA. Il risultato postoperatorio è una superficie corneale estremamente levigata e regolare [22]. Difatti se quest'ultimo risultato è ottenibile anche mediante trattamento con EDTA, tale sostanza non riesce a rimuovere i depositi non calcici che possono esitare in una non omogeneità della superficie corneale post trattamento. Tale problema è risolto dalla PTK, in grado di ablare qualsiasi tipo di deposito.

Tuttavia anche la PTK presenta dei limiti; principalmente questi risiedono nel costo della strumentazione e nell'errore refrattivo che né può conseguire. In letteratura è altresì riportato uno shift miopico o ipermetropico successivo a trattamento con PTK che potrebbe essere legato a rimodellamento epiteliale, presenza di comorbidità oculari o non accuratezza nella pianificazione e nella refrazione preoperatoria [22]. Tale tecnica inoltre non è scevra da dolore postoperatorio [22]. Nel complesso la PTK può essere utilizzata in tutti i pazienti affetti da cheratopatia a bandelletta con buoni risultati sia in termini di recupero visivo quanto di trattamento del discomfort conseguente [23].

Tuttavia Bee et al. fanno un distinguo, ritenendo più opportuno l'utilizzo di EDTA in pazienti con altre comorbidità che rendano intuibile uno scarso recupero visivo post terapia e riservando la PTK a pazienti che al contrario possono godere di un recupero funzionale elevato.

I motivi di tali indicazioni risiedono nel fatto che la PTK fornirebbe risultati refrattivi migliori ed una più accurata e precisa ablazione dello stroma, che sarebbe invece maggiore con l'uso dell'EDTA e scraping meccanico [24]. I vantaggi dell'utilizzo di una tecnica

precisa, raffinata e costosa come la PTK rischiano tuttavia di essere poco apprezzati in occhi che, per la presenza di comorbidità, sono comunque poco favoriti a miglioramenti del visus nel postoperatorio.

Col passare del tempo sono state inoltre proposte alcune modifiche al trattamento con EDTA. Una delle più interessanti è certamente la variazione di De Ortueta et al., con l'ausilio di un flap epiteliale corneale ottenuto mediante l'uso di una soluzione di etanolo al 19%, trattando lo stroma anteriore con EDTA e pulendolo in seguito dei depositi; al termine della procedura hanno riposizionato il flap epiteliale in sede e collocato una LAC terapeutica. Nella loro piccola coorte (4 occhi di 3 pazienti) hanno riscontrato un netto miglioramento del discomfort post operatorio, principalmente riferibile alla disepitelizzazione necessaria per il trattamento con EDTA [25].

Recentemente inoltre è stata avanzata una terapia adiuvante ai trattamenti ablativi (sia essi associati a EDTA o PTK): l'uso di apposizione di membrana amniotica postoperatoria.

Le proprietà di facilitazione della ricostruzione epiteliale, antiflogistiche, antiangiogenetiche e di protezione della superficie oculare di tale tessuto sono note, e pertanto il suo uso è stato pensato come associazione alle procedure in precedenza esposte. Ciò si tradurrebbe in un recupero più veloce ed in un ridotto discomfort a carico del paziente nel periodo postoperatorio.

Alcuni autori hanno inoltre pensato all'uso combinato delle due tecniche ablative (PTK + chelazione EDTA) e successiva apposizione di membrana amniotica, con ottimi risultati in termini di recupero, comfort del paziente e rapidità della guarigione [21].

In conclusione, il nostro caso clinico dimostra quanto già evidenziato nella letteratura fino ad oggi disponibile, ovvero che l'uso di EDTA nella cheratopatia a bandelletta costituisce un trattamento facilmente eseguibile, poco rischioso, molto efficace e soprattutto in grado di prescindere dalla disponibilità di apparecchiature costose come il laser ad eccimeri. L'unica difficoltà da noi riscontrata è stata l'approvvigionamento della sostanza, che pare essere poco presente sul mercato; tale aspetto, come sopra riportato, è stato riscontrato anche da altri colleghi a livello internazionale. ■

BIBLIOGRAFIA

- [1] Dixon J. *Diseases of the Eye*, London: J. Churchill; 1848.
- [2] Kamiya K, Kobashi H, Takahashi M, et al.: Effect of Scattering and Aberrations on Visual Acuity for Band Keratopathy. *Optom Vis Sci*. 2017 Nov;94(11):1009-1014. doi: 10.1097/OPX.0000000000001134.
- [3] Najjar DM, Cohen EJ, Rapuano CJ, et al.: EDTA chelation for calcific band keratopathy: results and long-term follow-up. *Am J Ophthalmol*. 2004 Jun; 137(6):1056-64.)
- [4] Jhanji V, Rapuano CJ, Vajpayee RB. Corneal calcific band keratopathy. *Curr Opin Ophthalmol*. 2011 Jul;22(4):283-9. doi: 10.1097/ICU.0b013e3283477d36.
- [5] Pavčić-Astalos J, Lacmanović-Loncar V, Petric-Vicković I, et al. Eye drops preservative as the cause of corneal band keratopathy in long-term pilocarpine hydrochloride treatment. *Acta Clin Croat*. 2012 Mar;51(1):107-11.
- [6] Brazier DJ, Hitchings RA. Atypical band keratopathy following long-term pilocarpine treatment. *Br J Ophthalmol*. 1989 Apr;73(4):294-6.
- [7] Galor A, Leder HA, Thorne JE, Dunn JP. Transient band keratopathy associated with ocular inflammation and systemic hypercalcemia. *Clin Ophthalmol*. 2008 Sep;2(3):645-7.
- [8] Albietz JM, Lenton LM. Late reactivation of herpes zoster keratitis results in band keratopathy. *Optom Vis Sci*. 2014 Jun;91(6):e149-55. doi: 10.1097/OPX.0000000000000280.
- [9] Yamamoto S, Takeuchi S. Silicone oil and fluorosilicone. *Semin Ophthalmol*. 2000;15:15-24.
- [10] Riedel KG, Gabel VP, Neubauer L, et al. Intravitreal silicone oil injection: complications and treatment of 415 consecutive patients. *Graefes Arch Clin Exp Ophthalmol*. 1990;228:19-23.
- [11] Lemmen KD, Moter H, Kirchhof B, Heimann K. Keratopathy following vitrectomy with silicone oil injection. *Fortschr Ophthalmol*. 1989;86(6):570-3.
- [12] Bennett SR, Abrams GW. Band Keratopathy From Emulsified Silicone Oil. *Arch Ophthalmol*.1990;108(10):1387. doi:10.1001/archoph.1990.01070120033016
- [13] Zhong XF, Li YP, Lin JX, et al. Histopathological and ultrastructural characteristics of oil-associated complications in silicone oil-filled human eyes. *Zhonghua Yan Ke Za Zhi*. 2005 Jan;41(1):31-6.
- [14] Morphis G1, Irigoyen C, Eleuteri A, et al. Retrospective review of 50 eyes with long-term silicone oil tamponade for more than 12 months. *Graefes Arch Clin Exp Ophthalmol*. 2012 May;250(5):645-52. doi: 10.1007/s00417-011-1873-8. Epub 2011 Dec 4.
- [15] Thumann G, Kirchhof B, Bartz-Schmidt KU, et al. The artificial iris diaphragm for vitreoretinal silicone oil surgery. *Retina* 1997;17:330-337.
- [16] Wong R, Lee EJ, Shunmugam M. Novel technique for silicone oil retention suture with secondary auto capsulotomy of fibrin membrane. *Eye (Lond)*. 2013;27:280-281.
- [17] Yüksel K, Pekel G, Alagöz N, Alagöz C, Baz Ö, Yazc AT. Silicone oil barrier sutures in aphakic eyes with iris defects. *Retina*. 2016 Jun;36(6):1222-6. doi: 10.1097/IAE.0000000000000856.
- [18] Scherz W, Vogel M. Treatment of band keratopathy with EDTA (author's transl) [Article in German]. *Klin Monbl Augenheilkd*. 1978 Mar;172(3):371-8.
- [19] Lee ME, Ouano DP, Shapiro B, et al. "Off-the-Shelf" K2-EDTA for Calcific Band Keratopathy. *Cornea*. 2018 Jul;37(7):916-918. doi: 10.1097/ICO.0000000000001558.
- [20] Al-Hity A, Ramaesh K, Lockington D. EDTA chelation for symptomatic band keratopathy: results and recurrence. *Eye (Lond)*. 2017;32(1):26-31.
- [21] Im SK, Lee KH, Yoon KC. Combined ethylenediaminetetraacetic acid chelation, phototherapeutic keratectomy and amniotic membrane transplantation for treatment of band keratopathy. *Korean J Ophthalmol*. 2010;24(2):73-7.
- [22] Stewart OG, Morrell AJ. Management of band keratopathy with excimer phototherapeutic keratectomy: visual, refractive, and symptomatic outcome. *Eye*. 2003;17:233-237.,
- [23] Rathi VM, Vyas SP, Sangwan VS. Phototherapeutic keratectomy. *Indian J Ophthalmol*. 2012;60(1):5-14.
- [24] Bee CR, Koenig LR, Hwang ES, Koenig SB. Removal of calcific band keratopathy without ethylenediaminetetraacetic acid (EDTA) in eyes with limited visual potential. *Clin Ophthalmol*. 2018;12:1895-1899. Published 2018 Oct 1. doi:10.2147/OPHT.S177636
- [25] De Ortueta D, Schreyger F, Baatz H. Band keratopathy: a modified treatment. *Eur J Ophthalmol*. 2006 Jul-Aug;16(4):618-20.

La miopia patologica e le sue complicanze



Francesca Frongia, Enrico Peiretti

Centro regionale per lo studio delle maculopatie, Clinica Oculistica, AOU Cagliari

Introduzione

La miopia è la prima causa di difetto visivo correggibile in età pediatrica e adulta nei paesi industrializzati ed una delle principali cause di cecità prevenibile nei paesi in via di sviluppo.¹ Numerosi studi clinici, condotti in tutto il mondo, hanno riscontrato un aumento della prevalenza di tale patologia. Per tale motivo negli ultimi anni si parla di una vera e propria epidemia mondiale di miopia.

La miopia è spesso considerata una patologia benigna, in quanto può essere corretta con l'utilizzo di occhiali, lenti a contatto o ricorrendo alla chirurgia refrattiva. Ciò nonostante, è divenuta una ragione di preoccupazione per la salute pubblica. Questo è da ricondursi a tre ragioni principali: primo, come già detto, negli ultimi 50-60 anni si è verificato un incremento importante della sua prevalenza, soprattutto in paesi ad alta urbanizzazione dell'Asia orientale e sudorientale,³ ma anche in Nord America,¹ sebbene più lentamente anche in Europa.² Secondo, la OMS ha riconosciuto la miopia, se non pienamente corretta, una causa importante di deficit visivo.⁴ Terzo, i pazienti affetti da questa malattia hanno un rischio significativamente aumentato di andare incontro a patologie potenzialmente conducenti a cecità, le quali non possono essere prevenute con una correzione ottica.⁵

Dati epidemiologici

Per quanto riguarda la prevalenza attuale, i dati differiscono notevolmente in base all'età considerata, alla definizione dei diversi gruppi di miopia e soprattutto alla diversa composizione razziale e socioeconomica dei gruppi studiati. Le popolazioni più colpite sono sicuramente quelle

asiatiche, in particolare dell'Asia orientale e sudorientale (Singapore, Cina, Taiwan, Hong Kong, Giappone e Corea), dove è colpito tra l'80% e il 90% degli adolescenti in procinto di finire la scuola secondaria.⁶ Per quanto riguarda la popolazione adulta, il tasso varia tra il 19,4% e il 48,1%.⁷ Nei paesi occidentali la prevalenza di miopia nella popolazione adulta è compresa tra il 16,4% e il 26,6%.⁷

Miopia patologica

La miopia patologica o degenerativa è definita come una malattia caratterizzata da errore refrattivo (ER) > - 6,00 D o lunghezza assiale > 26,5 mm. Questo eccessivo e progressivo allungamento antero-posteriore del bulbo oculare si accompagna ad alterazioni degenerative secondarie a carico di sclera, coroide, retina e disco ottico. Tali lesioni configurano un quadro di retinopatia miopica (o maculopatia se interessata la regione retinica centrale), che funzionalmente sono percepite dal paziente con un calo progressivo e alle volte anche totale del visus.⁸

La sua prevalenza è maggiore del 3% nella popolazione mondiale;⁹ varia tra lo 0,9% e il 3,1% negli asiatici ed è circa dell'1% nei caucasici.¹⁰

Nel 2015 lo studio "METAanalysis for Pathologic Myopia (META-PM)",¹¹ portato avanti da Ohno-Matsui e il suo gruppo di lavoro, ha proposto una nuova definizione di miopia patologica ed una classificazione basata sulla presenza di segni clinici di maculopatia miopica:

- categoria 0: assenza di lesioni maculari;
- categoria 1: fundus a mosaico;
- categoria 2: atrofia corioretinica diffusa;
- categoria 3: atrofia corio-retinica geografica/focale;
- categoria 4: atrofia maculare.

TAB. 1 - Misure descrittive per età (in 92 pazienti), errore refrattivo (ER) (in 167 occhi), lunghezza assiale (LA) (in 167 occhi)

| | Media | Minimo | Massimo | Mediana | Moda |
|---------------|-----------------|---------------|----------------|----------------|-------------|
| Età (anni) | 62,4 (± 12,5) | 34 | 88 | 63 | 59 |
| ER (diottrie) | -14,89 (± 5,92) | -6,00 | -30,00 | -14,50 | -10,00 |
| LA (mm) | 30,43 (± 2,64) | 23,94 | 38,58 | 30,40 | 27,01 |

Sono stati aggiunti a queste categorie tre segni addizionali (plus signs), che includono: rotture della membrana di Bruch (lacquer cracks), neovascolarizzazione coroideale miopica (mCNV) e macchie di Fuchs. Basandosi su questa classificazione, si può parlare di miopia patologica solo quando si rilevano all'esame del fundus segni che appartengono alla categoria 2, 3 o 4.¹¹

Fisiopatologia

L'eccessivo allungamento assiale dell'occhio, che si verifica nei miopi elevati, causa uno stiramento biomeccanico ed un progressivo assottigliamento degli strati più esterni del globo oculare, conducendo a varie alterazioni patologiche.¹²

In seguito, lo sviluppo dello stafiloma posteriore può ulteriormente stirare ed assottigliare la retina e la corioide.⁵ Come precedentemente detto, ricerche recenti hanno dimostrato che nella patogenesi della malattia è coinvolto l'assottigliamento soprattutto di corioide e sclera. La diminuzione dello spessore del complesso vascolare corioideale, soprattutto quando avviene a livello sottofoveale, maculare e peripapillare, può portare ad alterazioni retiniche ipossiche, con conseguente rilascio del fattore di crescita vascolare endoteliale, mediatore per lo sviluppo di nevasi a livello della corioide.¹³ Questo causa un aumentato rischio di insorgenza di anomalie corio-retiniche, come la neovascolarizzazione corioideale, i lacquer cracks e l'atrofia corio-retinica.^{14,15,16,17,18}

Storia naturale e complicanze retiniche

Le alterazioni patologiche osservate nella miopia degenerativa, specialmente atrofia corio-retinica, stafiloma e neovascolarizzazione corioideale, conducono ad un importante deterioramento dell'acuità visiva. Questo deficit visivo è di grande significato clinico in quanto può essere progressivo, irreversibile e colpisce individui durante gli anni di vita più produttivi, compromettendo anche le più semplici attività quotidiane. Tale affezione colpisce nella quasi totalità dei casi entrambi gli occhi e può causare cecità non suscettibile di trattamento risolutivo e quindi è una seria preoccupazione paragonata ad altre patologie oculari.⁶

Dal punto di vista epidemiologico il deficit visivo legato alla miopia patologica si riscontra tra lo 0,1% e lo

0,5% e tra lo 0,2% e l'1,4% delle popolazioni europee e asiatiche rispettivamente.⁶

Non si conosce un trattamento farmacologico o chirurgico (topico, locale o sistemico) che possa bloccare efficacemente l'aumento della lunghezza assiale e l'assottigliamento della parete bulbare.

Progetto di studio

In base a questa breve prefazione e visto il sempre crescente interesse verso una patologia come la miopia patologica, che mostra così tante alterazioni legate al processo degenerativo retinico, ci siamo posti come obiettivo quello di valutare la frequenza di complicanze retiniche in pazienti con miopia elevata (errore refrattivo ≥ -6.00 D o lunghezza assiale $\geq 26,5$ mm) associata a stafiloma posteriore.

Presso il centro regionale per lo studio delle maculopatie della Clinica Oculistica AOU di Cagliari vengo indirizzati dal territorio i pazienti con patologie retiniche per un inquadramento diagnostico e eventuali trattamenti terapeutici.

Il nostro studio, eseguito presso tale centro, ha previsto l'arruolamento di 92 pazienti per un totale di 167 occhi. Di questi 28 pazienti di sesso maschile (30,4%) e 64 di sesso femminile (69,6%), con un'età media di 62,4 anni (Tab. 1). I pazienti sottoposti recentemente a trattamenti chirurgici, con mancata capacità di fissazione, opacità dei mezzi o miopia non di alto grado sono stati esclusi.

In tutti coloro inclusi nello studio è stato calcolato l'errore refrattivo miopico, che in media è risultato essere -14,89 D (Tab. 1), e la lunghezza assiale oculare antero-posteriore (attraverso esame biometrico con IOLMaster Advanced Technology, (Carl Zeiss Meditec, Germany), la cui media nei nostri pazienti è di 30,43 mm (Tab. 1). È stato effettuato inoltre un esame del fundus utilizzando una fundus camera che si avvale di una tecnologia di imaging nuova, Optos Optomap Panoramic 200A imaging system (Optos 200Tx; Optos, Dunfermline, United Kingdom), che permette di ottenere delle immagini con un'ampiezza angolare di circa 200° sull'asse orizzontale e 170° su quello verticale, senza necessità di midriasi, senza contatto e senza bisogno di fissazione da parte del paziente per fotografare la retina

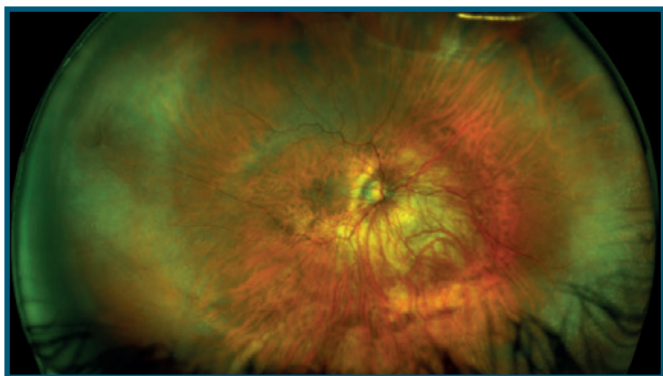


Fig. 1 - Esame del fondo oculare effettuato con fundus camera Optos (Optos 200Tx; Optos, Dunfermline, United Kingdom). È visibile un fondo oculare con importante assottigliamento dell'epitelio pigmentato retinico ed un'area di atrofia dello stesso intorno alla papilla e nasalmente al disco ottico, con una visibilità accentuata dei vasi coroideali.

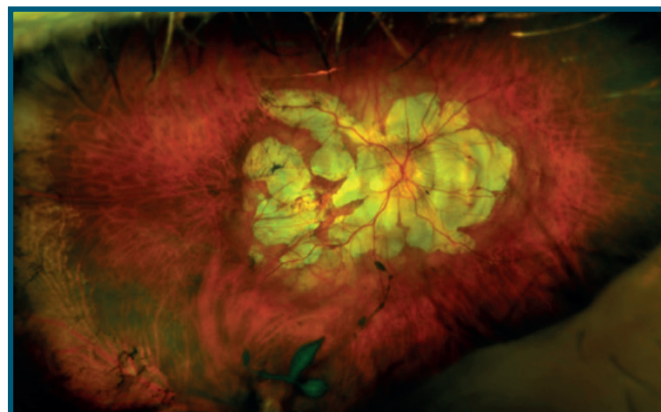


Fig. 2 - Esame del fondo oculare effettuato con fundus camera Optos (Optos 200Tx; Optos, Dunfermline, United Kingdom), con evidenza di ampie zone di atrofia corio-retinica lungo le arcate vascolari e intorno al nervo ottico con importante compromissione della zona maculare.

periferica (Fig. 1-2). A tutti i pazienti è stato infine effettuato l'esame Spectral Domain OCT utilizzando la strumentazione Heidelberg (HRA2+OCT or Spectralis; Heidelberg Engineering, Heidelberg, Germany) per rilevare l'eventuale presenza di distacco retinico, foro maculare, foveoschisi e membrane epiretينية. Le immagini del fundus in autofluorescenza e le immagini fluoroangiografiche sono state ottenute o visualizzate nel database del centro per alcuni pazienti con lo scopo di valutare la presenza di membrane neovascolari in stato attivo o cicatriziale, utilizzando la strumentazione Heidelberg (HRA2+OCT or Spectralis; Heidelberg Engineering, Heidelberg, Germany).

Sulla base degli esami effettuati, siamo andati ad analizzare i quadri presentati dai nostri pazienti. È emerso come la quasi totalità dei soggetti risulta colpita da diversi processi degenerativi retinici, andando da quadri più lievi con presenza di fundus a mosaico o atrofia corio-retinica peripapillare, a quadri severi con atrofia maculare e/o diffusa ed insorgenza di complicanze importanti a carico della retina. Il dato interessante e allo stesso tempo allarmante è che questi ultimi casi, con compromissione della vista, rappresentano un numero significativo di pazienti.

La lesione retinica più frequentemente riscontrata nel nostro campione è risultata infatti essere l'atrofia corio-retinica diffusa, rilevata in 97 dei 167 occhi (58,1%). La complicanza più frequente osservata è stata invece la neovascolarizzazione coroideale, presente in 73 occhi (43,7%) (Tab. 2).

Il passo successivo è stato quello di valutare se l'insorgenza di queste complicanze fosse in qualche modo correlata ad alcune variabili, come età e sesso, e l'entità

TAB. 2 - Frequenza assoluta e percentuale (su un totale di 167 occhi) delle complicanze della miopia degenerativa e relativi intervalli di confidenza (I.C.)

| | Frequenza assoluta | Frequenza percentuale | I.C. 95% |
|---|---------------------------|------------------------------|-----------------|
| Atrofia diffusa | 97 | 58,1% | 50,2 – 65,7 |
| Atrofia peripapillare/ Fundus a mosaico | 57 | 34,1% | 27,0 – 41,9 |
| Foro maculare | 11 | 6,6% | 3,3 – 11,5 |
| Distacco di retina | 15 | 9,0% | 5,1 – 14,4 |
| Foveoschisi | 22 | 13,2% | 8,4 – 19,3 |
| Neovascolarizzazione Coroideale | 73 | 43,7% | 36,1 – 51,6 |
| Chiazze di Fuchs | 39 | 23,4% | 17,2 – 30,5 |
| Membrana Epiretinica | 40 | 24,0% | 17,7 – 31,2 |

della miopia, quindi errore refrattivo e lunghezza assiale antero-posteriore oculare. La correlazione, espressa attraverso il calcolo statistico dell'Odds Ratio, è descritta nelle Tabelle 3.1 e 3.2.

Prendendo in considerazione i dati risultati statisticamente significativi ($p < 0,05$) è emerso che l'avanzare dell'età rappresenta da una parte un fattore di rischio per l'insorgenza di membrane epiretينية, mentre dall'altra

**TAB. 3.1 - Odds Ratio delle complicanze su fattori di esposizione OR (odd ratio)
IC (intervallo di confidenza)**

| | | Neovascolarizzazione Coroideale | | | Membrana Epiretinica | | |
|------------------------|------|---------------------------------|-----------|-------|----------------------|------------|-------|
| | | OR | I.C. 95% | p | OR | I.C. 95% | p |
| Età (anni) | < 50 | 1 | 0,53-4,53 | >0,05 | 1 | 0,75-12,53 | >0,05 |
| | ≥ 50 | 1,56 | | | 2,68 | | |
| Sesso (M, F) | M | 1 | 0,60-3,85 | >0,05 | 1 | 0,19-1,25 | >0,05 |
| | F | 1,53 | | | 0,49 | | |
| ER (diottrie) | >-10 | 1 | 0,94-5,27 | <0,05 | 1 | 0,67-5,62 | >0,05 |
| | ≤-10 | 2,16 | | | 1,80 | | |
| Lunghezza assiale (mm) | < 30 | 1 | 1,05-4,30 | <0,05 | 1 | 0,88-5,09 | >0,05 |
| | ≥ 30 | 2,10 | | | 2,04 | | |

**TAB. 3.2 - Odds Ratio delle complicanze su fattori di esposizione OR (odd ratio)
IC (intervallo di confidenza)**

| | | Neovascolarizzazione Coroideale | | | Membrana Epiretinica | | | Foro Maculare | | |
|---------------|------|---------------------------------|-----------|-------|----------------------|------------|-------|---------------|-----------|-------|
| | | OR | I.C. 95% | p | OR | I.C. 95% | p | OR | I.C. 95% | p |
| Età (anni) | < 50 | 1 | 0,53-4,53 | >0,05 | 1 | 0,75-12,53 | >0,05 | 1 | 0,23-8,15 | >0,05 |
| | ≥ 50 | 1,56 | | | 2,68 | | | 1,11 | | |
| Sesso (M, F) | M | 1 | 0,60-3,85 | >0,05 | 1 | 0,19-1,25 | >0,05 | 1 | 0,19-3,12 | >0,05 |
| | F | 1,53 | | | 0,49 | | | 0,74 | | |
| ER (diottrie) | >-10 | 1 | 0,94-5,27 | <0,05 | 1 | 0,67-5,62 | >0,05 | 1 | 0,15-2,88 | >0,05 |
| | ≤-10 | 2,16 | | | 1,80 | | | 0,58 | | |
| LA (mm) | < 30 | 1 | 1,05-4,30 | <0,05 | 1 | 0,88-5,09 | >0,05 | 1 | 0,21-3,07 | >0,05 |
| | ≥ 30 | 2,10 | | | 2,04 | | | 0,75 | | |

un fattore di protezione per il distacco di retina (anche se questo dato può essere giustificato dalla presenza di un bias nello studio, in quanto alcuni pazienti del campione avevano una storia clinica di distacco retinico di natura traumatica, che è riconosciuto essere maggiormente frequente nei soggetti di giovane età). Il sesso femminile è risultato essere un fattore di rischio per la foveoschisi. È stato calcolato infatti un rischio d'insorgenza per questa complicanza quasi 4 volte maggiore rispetto al sesso maschile. La lunghezza assiale si correla con l'insorgenza di neovascolarizzazione coroideale e foveoschisi; entrambe queste temibili complicanze risultano colpire tra 2 e 5 volte in più i pazienti con ER ≤ -10 D. Infine, la lunghezza assiale è risultata un fattore di rischio per la comparsa di membrane neovascolari, con un odds ratio di 2,11. (Tab. 3.1 e 3.2)

Abbiamo rivolto la nostra attenzione principalmente ai dati riguardanti la neovascolarizzazione coroideale, sia perché è risultata la complicanza più frequente, sia perché la valutazione dell'esposizione a questa patologia ha portato a risultati statisticamente significativi. Inoltre,

è una delle più gravi complicanze della miopia elevata, principale causa di calo del visus in questi pazienti. Relativamente di recente è stata introdotta una terapia mirata ed efficace che ricorre all'utilizzo di farmaci antiangiogenici, che hanno modificato favorevolmente la storia naturale di questa patologia. È stato osservato che i pazienti che presentavano membrane neovascolari avevano un grado di miopia più elevato ed una lunghezza assiale maggiore.

Il progressivo ed eccessivo allungamento dell'asse anteroposteriore, infatti, causa uno stress bio-meccanico sulla retina, conducendo a un disequilibrio tra fattori pro-angiogenici e anti-angiogenici, portando così alla formazione della membrana neovascolare.

Un ulteriore dato importante è stato il rilevamento di una forte correlazione con la presenza di atrofia corioretinica diffusa, che può essere considerata un importante fattore di rischio per lo sviluppo di membrane neovascolari. La possibilità di sviluppare neovascolarizzazione coroideale nel gruppo di pazienti con atrofia corioretinica diffusa è risultata essere 5 volte superiore

TAB. 3.3 - Odds Ratio delle complicanze su fattori di esposizione

| | | Neovascolarizzazione Coroideale | | |
|-----------------------|----|---------------------------------|--------------|---------|
| | | O.R. | I.C. 95% | p |
| Atrofia corioretinica | No | 1 | 2,71 – 11,14 | <0,0001 |
| | Si | 5,39 | | |

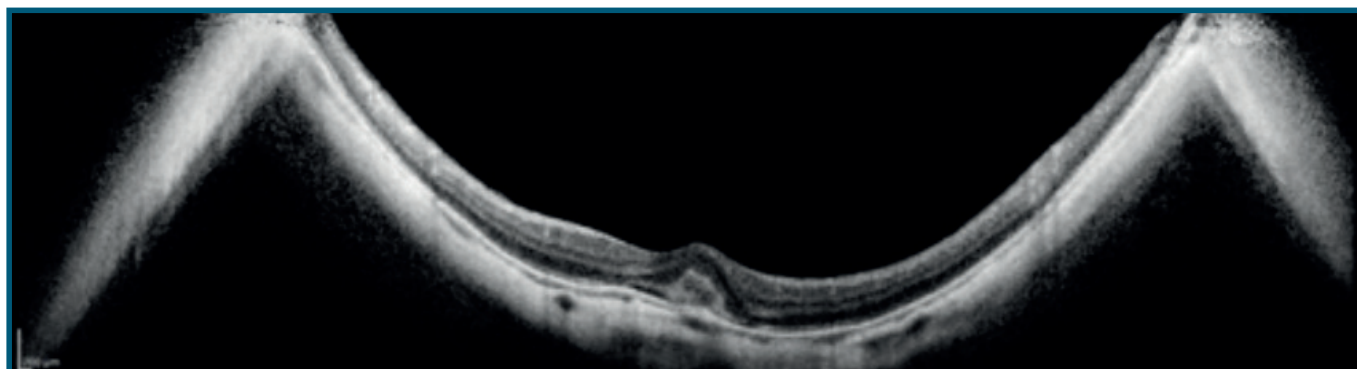


Fig. 3 - Scansione OCT (55°; strumentazione HRA2+OCT or Spectralis; Heidelberg Engineering, Heidelberg, Germany) del polo posteriore con evidenza di neovascolarizzazione coroideale. Si osserva una chiazza iperriflettente sotto la neuroretina in area maculare con presenza di sottile falda liquida sottoretinica adiacente, compatibile con una membrana neovascolare in miopia elevata.

TAB. 4.1 - Media (± deviazione standard) di età, errore refrattivo (ER) e lunghezza assiale (LA) nei gruppi con e senza neovascolarizzazione coroideale, membrana epiretinica, foveoschisi, distacco retinico, foro maculare

| | Neovascolarizzazione Coroideale | | | Membrana Epiretinica | | |
|------------|---------------------------------|-----------------|-------|----------------------|-----------------|-------|
| | Si | No | p | Si | No | p |
| Età | 65,29 (± 12,38) | 60,31 (± 12,20) | >0,05 | 69,32 (± 9,66) | 60,19 (± 12,53) | <0,05 |
| ER | -15,25 (± 5,37) | -14,60 (± 6,32) | >0,05 | -15,96 (± 5,67) | -14,54 (± 5,97) | >0,05 |
| LA | 30,66 (± 2,48) | 30,25 (± 2,76) | >0,05 | 30,94 (± 3,07) | 30,27 (± 2,48) | >0,05 |

TAB. 4.2 - Media (± deviazione standard) di età, errore refrattivo (ER) e lunghezza assiale (LA) nei gruppi con e senza neovascolarizzazione coroideale, membrana epiretinica, foveoschisi, distacco retinico, foro maculare

| | Foveoschisi | | | Distacco retinico | | | Foro Maculare | | |
|------------|------------------|-------------------|-------|-------------------|-------------------|-------|-------------------|-------------------|-------|
| | Si | No | p | Si | No | p | Si | No | p |
| Età | 59,33 (±8,83) | 62,70 (±12,82) | >0,05 | 53,89 (±10,72) | 63,29 (±12,37) | <0,05 | 66,67 (±11,96) | 62,07 (±12,53) | >0,05 |
| ER | 14,72 (±4,73) | 14,90 (±6,09) | >0,05 | -13,55 (±4,96) | -15,01 (±6,00) | >0,05 | -15,55 (±7,47) | -14,83 (±5,82) | >0,05 |
| LA | 30,75 (±2,07) | 30,38 (±2,72) | >0,05 | 30,00 (±2,70) | 30,47 (±2,64) | >0,05 | 30,50 (±4,18) | 30,43 (±2,53) | >0,05 |

rispetto a quello senza atrofia (Tab. 3.3). In letteratura si trovano varie ipotesi riguardanti la patogenesi di questo fenomeno, la maggior parte delle quali si basa sulla teoria emodinamica.

Conclusioni

Concludendo, i soggetti con miopia elevata (oltre le -6,00 D) con associato stafiloma posteriore risultano maggiormente colpiti da complicanze retiniche e percepiscono un calo del visus progressivo e sempre più grave. Sono presenti fattori di rischio per alcune lesioni, ma queste in generale tendono a colpire in maniera indifferenziata questi soggetti, in quanto il progressivo allungamento del bulbo oculare ed il conseguente assottigliamento degli strati retinici portano all'insorgenza di danni spesso irreparabili. E' importante quindi in prima battuta formulare una corretta diagnosi, valutando tutte le particolarità, che contraddistinguono tale patologia, e successivamente sottoporre il paziente

a periodici e attenti follow up al fine di scongiurare alcune delle più temibili complicanze, gestibili con una terapia medica (in caso di membrane neovascolari) o con una terapia chirurgica (in caso di fori maculari e membrane epiretinali).

La tecnologia odierna come l' OCT e le foto digitali appare fondamentale per una diagnosi differenziale e accurata del paziente sintomatico affetto da miopia degenerativa e un successivo trattamento terapeutico, che nella maggior parte dei casi può arrestare l'evoluzione di molte possibili complicanze verso quadri spesso non più correggibili. ■

Enrico Peiretti, MD

Professore associato e Responsabile Centro Regionale per lo studio delle maculopatie

Clinica Oculistica AOU Cagliari

Via Ospedale 48 - 09100 Cagliari

email:enripei@hotmail.com

BIBLIOGRAFIA

1. Resnikoff S, Pascolini D, Mariotti SP, Pokharel GP. Global magnitude of visual impairment caused by uncorrected refractive errors in 2004. *Bull World Health Organ.* 2008. doi:10.2471/BLT.07.041210
2. Jones D, Luensmann D. The prevalence and impact of high myopia. *Eye Contact Lens.* 2012;38(3):188-196. doi:10.1097/ICL.0b013e31824ccbc3
3. Lu Q, Zheng Y, Sun B, et al. A Population-based Study of Visual Impairment Among Pre-school Children in Beijing: The Beijing Study of Visual Impairment in Children. *Am J Ophthalmol.* 2009. doi:10.1016/j.ajo.2008.11.021
4. Vitale S, Sperduto RD, Ferris FL. Increased prevalence of myopia in the United States between 1971-1972 and 1999-2004. *Arch Ophthalmol.* 2009. doi:10.1001/archophthalmol.2009.303
5. Kempen JH. The Prevalence of Refractive Errors among Adults in the United States, Western Europe, and Australia. *Arch Ophthalmol.* 2004. doi:10.1001/archophth.122.4.495
6. Morgan IG, Ohno-Matsui K, Saw SM. Myopia. *Lancet.* 2012;379(9827):1739-1748. doi:10.1016/S0140-6736(12)60272-4
7. Wong YL, Saw SM. Epidemiology of pathologic myopia in Asia and worldwide. *Asia-Pacific J Ophthalmol.* 2016;5(6):394-402. doi:10.1097/APO.0000000000000234
8. Bowling B. Kanski: *Oftalmologia Clínica*; 2016. doi:10.1016/B978-84-9113-003-1/100022-6
9. Wong TY, Ohno-Matsui K, Leveziel N, et al. Myopic choroidal neovascularisation: Current concepts and update on clinical management. *Br J Ophthalmol.* 2015;99(3):289-296. doi:10.1136/bjophthalmol-2014-305131
10. Verkicharla PK, Ohno-Matsui K, Saw SM. Current and predicted demographics of high myopia and an update of its associated pathological changes. *Ophthalmic Physiol Opt.* 2015;35(5):465-475. doi:10.1111/lopo.12238
11. Ohno-Matsui K, Kawasaki R, Jonas JB, et al. International photographic classification and grading system for myopic maculopathy. *Am J Ophthalmol.* 2015;159(5):877-883. doi:10.1016/j.ajo.2015.01.022
12. Robaei D, Huynh SC, Kifley A, Mitchell P. Correctable and Non-Correctable Visual Impairment in a Population-Based Sample of 12-Year-Old Australian Children. *Am J Ophthalmol.* 2006. doi:10.1016/j.ajo.2006.02.042
13. Naidoo KS, Raghunandan A, Mashige KP, et al. Refractive error and visual impairment in African children in South Africa. *Investig Ophthalmol Vis Sci.* 2003. doi:10.1167/iiov.03-0283
14. Rudnicka AR, Owen CG, Nightingale CM, Cook DG, Whincup PH. Ethnic differences in the prevalence of myopia and ocular biometry in 10- and 11-year-old children: The child heart and health study in England (CHASE). *Investig Ophthalmol Vis Sci.* 2010. doi:10.1167/iiov.10-5528
15. Cheng D, Schmid KL, Woo GC. Myopia prevalence in Chinese-Canadian children in an optometric practice. *Optom Vis Sci.* 2007. doi:10.1097/01.opx.0000254042.24803.1f
16. Ip JM, Huynh SC, Robaei D, et al. Ethnic differences in refraction and ocular biometry in a population-based sample of 11-15-year-old Australian children. *Eye.* 2008. doi:10.1038/sj.eye.6702701
17. Saw SM, Goh PP, Cheng A, Shankar A, Tan DTH, Ellwein LB. Ethnicity-specific prevalences of refractive errors vary in Asian children in neighbouring Malaysia and Singapore. *Br J Ophthalmol.* 2006. doi:10.1136/bjio.2006.093450
18. Saw SM, Chua WH, Hong CY, et al. Nearwork in early-onset myopia. *Investig Ophthalmol Vis Sci.* 2002.